BERICHT

ÜBER DIE

Ophthalmologische Universitäts-Klinik

ZU GIESSEN

AUS DEN JAHREN 1879—1881

UNTER MITWIRKUNG DER ASSISTENZ-ÄRZTE

DR. VOSSIUS UND DR. MARKWALD

HERAUSGEGEBEN VON

PROF. DR. A. v. HIPPEL.

MIT EINER LITHOGRAPHIRTEN TAFEL.

STUTTGART.
VERLAG VON FERDINAND ENKE.
1881.

Druck von Gebrüder Kröner in Stuttgart.

Inhaltsverzeichniss.

Seite

Einrichtung der Klinik. — Sanitätsverhältnisse. — Allgemeines über Operationen und Nachbehandlung (v. Hippel) 1

Klinische Statistik (Vossius) 13

Klinische Mittheilungen 19

- Conjunctiva . . . . . } Vossius.
- Augenmuskeln . . . . . } Vossius.
- Augenhintergrundskrankheiten } Vossius.
- Farbenblindheit . . . . . } Vossius.
- Glaucom . . . . . } Vossius.
- Tumoren . . . . . } Vossius.
- Verletzungen . . . . } v. Hippel.
- Ulcus serpens . . . . } v. Hippel.
- Cataract . . . . . } v. Hippel.

Erkrankungen der Augen nach Febris recurrens (Markwald) 79

Poliklinische Statistik (Vossius) 88

1668995

Einrichtung der Klinik. — Sanitätsverhältnisse. — Allgemeines über Operationen und Nachbehandlung.

Die ophthalmologische Universitätsklinik zu Giessen wurde am 1. Januar 1877 eröffnet. Sie befindet sich in der Parterre-Etage des akademischen Hospitals, in dessen oberen Stockwerken ausserdem die medicinische und chirurgische Klinik untergebracht sind. Bis zum Januar 1880 enthielt dasselbe ferner die Sammlung der Gipsabgüsse und die mineralogischen Sammlungen, bis zum Herbst 1880 die Universitäts- und Senckenbergische Bibliothek, welche fast die ganze östliche Hälfte des Gebäudes einnahm. — Im zweiten Decennium dieses Jahrhunderts ursprünglich als Kaserne erbaut und als solche benutzt, dann zur gleichzeitigen Aufnahme der heterogensten Institute verwandt, die sich gegenseitig beengten, vermochte das akademische Hospital in seiner bisherigen Verfassung auch nicht den bescheidensten Ansprüchen zu genügen, welche jeder Arzt heutzutage an Kliniken mit voller Berechtigung stellt. — Unzureichende Unterrichtsräume, überfüllte Krankenzimmer ohne jede Ventilationseinrichtung, halbdunkele Corridore, deren Luft durch die an den Enden befindlichen, jeder Beschreibung spottenden Abtritte dauernd verpestet wurde, eine Küche, für deren Dämpfe es keinen anderen Abzug gab, als die auf den Corridor der ophthalmologischen Abtheilung führende Thüre, keine Keller, kein Badezimmer im ganzen Hause — so waren die Einrichtungen des akademischen Hospitals bis zum Anfange des Jahres 1880!

Da endlich vollzog sich eine Wendung zum Besseren. Die unermüdlich wiederholten Berichte der Kliniker über die Unhaltbarkeit der bisherigen Zustände fanden an massgebender Stelle Gehör und die erforderlichen Mittel wurden bereit gestellt, um Kliniken

zu schaffen, die wenigstens zunächst nothdürftig den Bedürfnissen des Unterrichts und der Krankenpflege entsprechen. Mangelhaft bleibt in denselben noch sehr Vieles, denn es ist eben unmöglich, eine alte Kaserne in ein gut eingerichtetes Hospital umzuwandeln; die Direktoren der Kliniken haben daher nicht aufgehört, immer wieder den Neubau ihrer Institute bei Grossherzogl. Ministerium zu beantragen und hoffen nunmehr auf baldige Befriedigung dieses dringendsten Bedürfnisses der Universität. —

Ermöglicht wurden die baulichen Veränderungen im Hospital dadurch, dass nach Vollendung der neuen Universität die Sammlungen in dieser und die Bibliothek in den Räumen der alten Universität Aufnahme fanden. Mit dem Umbau wurde im September 1880 begonnen und in 6 Monaten der östliche Flügel fertig gestellt, während der westliche gerade jetzt eine Umgestaltung erfährt.

Das akademische Hospital steht frei auf dem sog. „Seltersberg", dem höchstgelegenen Theile der Stadt, in der Nähe der Bahnhöfe, und ist von der Strasse durch einen breiten mit Anlagen versehenen Vorgarten getrennt, in welchem die Patienten sich zu ihrer Erholung aufhalten können. Seine Hauptfront ist beinahe nach Norden gerichtet; östlich begrenzt den Garten ein kleines zweistöckiges Gebäude, in dessen unterer Etage sich das Laboratorium der medicinischen Klinik befindet, während in der oberen drei von den sechs Assistenzärzten des Hospitals wohnen; westlich schliesst sich an ihn das chemische Laboratorium an. Hinter dem Hospital liegt ein mit Bäumen bepflanzter Platz, auf dessen südlicher Seite eine zur chirurgischen Klinik gehörige Baracke steht, während nach Westen hin ihn das Leichenhaus begrenzt, in dessen oberer Etage merkwürdigerweise sich einige zur Aufnahme ansteckender Kranker bestimmte Zimmer der medicinischen Abtheilung befinden. Unmittelbar hinter diesem Baumgarten ziehen sich die Geleise der oberhessischen Bahnen hin, auf deren weitverzweigtem Schienennetz von früh bis spät Züge rangiren zur Plage der Patienten. —

Das Hospital hat eine Länge von 67,5 M., eine durchschnittliche Tiefe von 18,5 M.; nur der den Haupteingang und das grosse Treppenhaus enthaltende, mit Zinnen gekrönte Mittelbau springt in der Breite von 15 M. sowohl nach vorn als auch nach hinten ein wenig vor die Front vor, so dass das Gebäude hier 20 M. tief ist. Dasselbe besitzt drei volle Stockwerke und ein Dachgeschoss mit zahlreichen Mansardenzimmern, welche theils zur Aufnahme von

Kranken, theils zu wirthschaftlichen Zwecken dienen. In der Parterre-Etage befindet sich in zwei durch das Treppenhaus getrennten Flügeln die ophthalmologische Klinik, in dem westlichen ausserdem das Zimmer der Oekonomin, das des Verwalters, endlich die Küche des gesammten Hospitals nebst Vorrathskammern. — Es ist mir leider trotz aller Mühe nicht gelungen, die Verlegung der sämmtlichen Wirthschaftsräume in einen hinter dem Hospital aufzuführenden Anbau an entscheidender Stelle durchzusetzen; ich habe mich daher darauf beschränken müssen, durch möglichst zweckmässige Eintheilung der vorhandenen Räumlichkeiten und Aufstellung einer Glaswand die unangenehme Nachbarschaft der Küche für die Klinik, soweit angänglich, unschädlich zu machen. — Beiliegender Grundriss wird die Verwendung der Zimmer deutlich veranschaulichen. Tritt man durch den Haupteingang in das Hospital, so liegt links das Zimmer des Portiers, rechts das des Verwalters, vor uns der durch eine Glaswand abgeschlossene 4,5 M. breite Mittelgang, welcher zur Haupttreppe führt. Von diesem zweigen sich rechts und links die beiden 3,4 M. breiten Corridore ab, die das Gebäude der ganzen Länge nach in einen breiteren vorderen und einen schmäleren hinteren Theil trennen und an den Giebeln durch je zwei Glasthüren begrenzt werden. Beide sind gegen den Mittelgang durch Glasverschläge abgeschlossen, ihre Länge beträgt je 31 M. —

An den linken (östlichen) Corridor grenzen, vom Mittelgange aus angefangen, nach Norden:

1) Die Theeküche, 3,3 M. lang, 2,6 M. breit.
2) 3) 4) Die Krankenzimmer der Männerabtheilung, 7,33 M. lang, 6,25 M. breit.
5) Das Direktorzimmer, zugleich zur Abhaltung der Examina dienend, 7,33 M. lang, 6,25 M. breit.

Nach Süden:

6) Ein Zimmer für männliche Privatkranke, 5 M. lang, 3,25 M. breit.
7) Das Auditorium, in welchem zugleich die klinischen Demonstrationen stattfinden, 5,6 M. lang, 6,25 M. breit.
8) Die Poliklinik, 5,6 M. lang, 6,25 M. breit. (Da ein Wartezimmer für die poliklinischen Patienten nicht existirt, so muss der Corridor zu dem Zweck benutzt werden.)
9) Das Dunkelzimmer, 5,6 M. lang, 3,9 M. breit.
10) Das Mikroskopirzimmer, 5,6 M. lang, 2,1 M. breit.

11) Das Zimmer für die beiden Schwestern der Abtheilung, 5,9 M. lang, 2,5 M. breit.

12) Die hinter einer Reservetreppe für die oberen Stockwerke befindlichen, mit Waterclosets versehenen Abtritte.

Zu beiden Seiten des westlichen Corridors liegen folgende Räume, vom Mittelgang angefangen nach Norden: eine kleine Vorrathskammer und das Zimmer der Oekonomin; dann folgen durch eine quer durch den Corridor gezogene Glaswand von den Wirthschaftsräumen getrennt:

13) 14) 15) Die Krankenzimmer der Frauenabtheilung, 7,33 M. lang, 6,25 M. breit.

Nach Süden:

16) Das Badezimmer, 5 M. lang, 3,25 M. breit. — An dieses grenzt die Küche nebst Speisekammer; erstere enthält einen Speiseaufzug für die oberen Etagen.

17) Das Zimmer für einen Assistenzarzt der Klinik, 5,6 M. lang, 6,25 M. breit.

18) Ein Zimmer für weibliche Privatkranke, 5,6 M. lang, 5 M. breit.

19) Die mit Waterclosets versehenen Abtritte.

Sämmtliche Räume haben eine Höhe von 3,7 M., sind mit ausreichender Gasbeleuchtung versehen und werden durch Regulir-Füllöfen, System Meidinger, erwärmt, welche in Verbindung mit Luftschachten mit leicht zu regulirenden Klappen zugleich die Ventilation in den Zimmern vermitteln sollen. Dies geschieht indessen in höchst unvollkommener Weise, weil die vom Corridor aus in die Mäntel der Oefen eintretende Luft selbst nicht rein und frisch ist. — Die Verdunkelung der Krankenzimmer erfolgt durch Zugjalousien, die bei geöffneten Fenstern der Luft freien Zutritt gestatten, zur völligen Verfinsterung dienen Vorhänge von dunkelblauem dichtem Stoff, die mittelst einer einfachen Zugvorrichtung bequem geschlossen und geöffnet werden können. — Wände und Fussböden sämmtlicher Räume sind mit Oelfarbe gestrichen, alle Zimmer mit elektrischen Glockenzügen versehen. — In den sechs grossen allgemeinen Krankenzimmern stehen 34 Betten für Erwachsene und 6 für Kinder, in den beiden Privatzimmern je zwei Betten, also mehr, als bei dem Kubikinhalt der Räume zweckmässig ist und doch zu wenig, um bei der dauernd zunehmenden Krankenzahl zu genügen. Die Bettstellen sind von Eisen, haben Spiralfedern und darüber dicke Rosshaarmatratzen sowie Rosshaarkissen.

Zu den Räumen der Parterre-Etage kommen noch 2 Reservezimmer im Dachgeschoss für ansteckende Kranke zu je 4 Betten. Dieselben werden indessen für gewöhnlich nicht benutzt, weil die Wartung und Beaufsichtigung von Patienten, die durch 3 Etagen von der Klinik getrennt sind, sich nicht ermöglichen lässt ohne Vermehrung des Wartepersonals und dieser sowohl, wie auch manchen anderen Bedürfnissen, bisher finanzielle Schwierigkeiten entgegenstehen. Wirklich im Gebrauch sind dauernd 44 Betten.

Das Personal der Klinik besteht aus den beiden Assistenzärzten, einem Amanuensis, 2 Schwestern und 3 Dienstmädchen, die erstere auch gelegentlich in der Krankenpflege zu unterstützen haben.

Portier und Hausbursche sind für die drei Kliniken gemeinschaftlich angestellt; das Rechnungswesen, alle administrativen und wirthschaftlichen Angelegenheiten besorgt mit Hülfe eines Schreibers der Verwalter des akademischen Hospitals unter Aufsicht der klinischen Direktoren, der Küche steht eine barmherzige Schwester als Oekonomin vor. —

Als ich im Mai 1879 die Leitung der ophthalmologischen Klinik übernahm, gehörte zu ihr nicht die Hälfte der heutigen Räume und es hat manchen Kampf sowie zwei Jahre Zeit gekostet, dieselben allmälig für die Klinik zu erobern und in einen zweckentsprechenden Zustand zu versetzen. Einerseits collidirten vielfach die Interessen der drei in einem Gebäude befindlichen Kliniken mit einander, andererseits machte die Beschaffung der nöthigen Geldmittel mitten in der dreijährigen Etatsperiode Schwierigkeiten, endlich war die Bauleitung ebenso langsam in der Vorbereitung der Arbeiten, als die Handwerker ungeschickt und unzuverlässig bei deren Ausführung. So kam es denn, dass vom August 1879 bis jetzt eigentlich unausgesetzt in irgend einem Theile der Klinik gebaut wurde, während die Krankenzimmer dauernd so mit Patienten belegt waren, dass mit Mühe eines für einen Tag der Reinigung wegen geräumt werden konnte. Trotz dieser höchst ungünstigen äusseren Umstände waren die allgemeinen Sanitätsverhältnisse im Ganzen befriedigend; nur im November 1880 erkrankte, nachdem durch das Abbrechen von Wänden sich ganze Berge von Schutt in dem Corridor angehäuft hatten, die Wochen lang liegen blieben, eine Anzahl von Patienten in verschiedenen Zimmern an akuten Granulationen, ohne dass sich die Quelle einer Infection nachweisen liess. —

Vereinzelte Fälle von Blennorrhoe und Diphtheritis der Conjunctiva, welche letztere im Januar und Februar 1881 viermal zur Beobachtung kam, während in der Stadt zahlreichere Erkrankungen an Diphtheritis faucium sich zeigten, wurden soweit isolirt, als die beschränkten Räume es gestatteten. Genaue Beaufsichtigung der Patienten und peinlichste Sauberkeit haben eine weitere Verbreitung des Uebels verhütet. — Die grosse Zahl der an chronischen Granulationen leidenden Kranken wurde von den übrigen nicht getrennt, ohne dass eine direkte Uebertragung vorgekommen wäre. —

Einen nicht unerheblichen Einfluss auf den im Allgemeinen günstigen Heilungsverlauf nach Operationen glaube ich der antiseptischen Behandlung vindiciren zu müssen, welche die so zahlreichen, durch die baulichen Veränderungen bedingten äusseren schädlichen Einwirkungen zu paralysiren vermochte und in der übergrossen Mehrzahl der operirten Fälle gute Resultate herbeiführen half. Anfangs wurde zu den Verbänden, sowie zum Reinigen der Augen 2% Carbollösung benutzt, die nur ausnahmsweise einmal Reizung der Haut oder der Conjunctiva zur Folge hatte; später wandte ich des Vergleiches wegen theils einfache Salicyllösung, theils (besonders bei Ulcus serpens) die von Sattler empfohlene Salicyl-Borsäurelösung an, ohne indessen mit dieser irgendwie bessere Resultate zu erzielen, so dass ich schliesslich wieder zum Carbol zurückgekehrt bin. — Von dem Spray mache ich bei Augenoperationen niemals Gebrauch, da ich ihn für entbehrlich halte und er mir ausserdem die exakte Ausführung einer subtilen Operation zu erschweren scheint. Nachdem sich selbst auf Seiten der Chirurgen hervorragende Kliniker und zugleich unbedingte Anhänger der antiseptischen Wundbehandlung auf Grund langjähriger Erfahrungen für die Abschaffung des Spray ausgesprochen, dürfte für uns Ophthalmologen gewiss keine Veranlassung vorliegen, die Einführung desselben in die operative Ophthalmologie zu erstreben. — Wenn wir vor und nach jeder Operation das Auge und seine Umgebung mit Carbollösung reinigen, alle Instrumente in dieselbe tauchen, Läppchen und Verbandwatte damit durchtränken, so scheint mir den Anforderungen der antiseptischen Methode Genüge geleistet zu sein. Primäre Vereiterungen der Cornea nach Extractionen, die trotzdem zuweilen vorkommen, werden auch durch den Spray nicht verhütet werden, denn der Nachweis, dass sie stets einer Infection ihre Ent-

stehung verdanken, ist bisher keineswegs erbracht. — Für direkt gefährlich halte ich den Spray aber dann, wenn seine Anwendung dahin führt, uns in ein übertriebenes Vertrauen einzuwiegen und operative Eingriffe für gleichgiltig zu erklären, die so lange mit Recht gefürchtet und so viel als möglich vermieden wurden. Hoffentlich finden sich selbst unter den enragirtesten Anhängern des Spray nicht viele, die geneigt wären der Behauptung von H. Pagenstecher [1]) zuzustimmen, „dass man den Glaskörper bei der Extraction mit der Kapsel nach jeder Richtung insultiren, zerschneiden, zertrümmern, ja zum grössten Theil ganz aus dem Auge entfernen kann, ohne dem Heilungsverlaufe oder dem zukünftigen Sehresultate irgend welchen Nachtheil zuzufügen, vorausgesetzt, dass man ihn nicht inficirt.“ Eine derartige Behandlung des Corpus vitreum, zumal eines normalen unverflüssigten dürfte denn doch trotz Spray den Verlust so manchen Auges zur Folge haben, das bei etwas weniger ungenirtem Verfahren erhalten werden kann. — Die Pagenstecher'sche Extractionsmethode, welche auch mir in einer Anzahl von Fällen die besten Dienste geleistet hat und die ich bei bestimmten Formen von Cataract jeder anderen vorziehe, macht ein solches Malträtiren des Glaskörpers doch nicht nothwendig; ich halte es daher, besonders mit Rücksicht auf Operateure, denen noch keine eigene grössere Erfahrung zu Gebot steht, für sehr bedenklich, Behauptungen wie die obige aufzustellen.

Hinsichtlich der Anwendung des Chloroforms bei Augenoperationen stehe ich vollständig auf dem Standpunkt Jacobson's. Trotz mancher arger Asphyxien habe ich während meiner 14jährigen operativen Thätigkeit bisher noch keinen Patienten durch Chloroformtod verloren; sollte ein derartiger Unglücksfall aber auch wirklich einmal eintreten, so würde mich das keineswegs veranlassen, die Narcosen aufzugeben. Der Vortheil, welchen sie dem Patienten durch Beseitigung der Angst und Schmerzen gewähren, der günstige Einfluss, welchen sie auf das Vorkommen der bekannten „übelen Zufälle“ bei den Operationen ausüben, wiegt in meinen Augen reichlich die mit ihnen verbundenen geringen Gefahren auf. Wenn die Chirurgen kein Bedenken tragen, bei operativen Eingriffen, die nur wenige Augenblicke dauern und obenein nicht einmal eine besonders exacte Schnittführung verlangen (Eröffnung von

[1]) Archiv für Augenheilkunde, Bd. X p. 173.

Abscessen, Spaltung von Furunkeln u. dergl.) ihre Patienten zu narcotisiren, so kann ich mir die Scheu der Ophthalmologen vor dem Chloroform nur dadurch erklären, dass es den Meisten eben an den nöthigen eigenen Erfahrungen über die Anwendung desselben fehlt. — Die häufig aufgestellte Behauptung, dass die Tiefe der Narcose, wie wir sie zu Operationen am Auge brauchen, dieselbe besonders gefährlich mache, ist gänzlich unhaltbar, denn die Statistik der Chloroformtode lehrt, dass diese in der überwiegenden Mehrzahl der Fälle gerade im Beginn der Narcose, oft nach minimalen Dosen Chloroform eintreten. Gern gebe ich zu, dass in einer Anzahl von Fällen geringe Empfindlichkeit der Patienten und verständiges Verhalten derselben das Narcotisiren entbehrlich macht, — und mit Freuden verzichte ich dann selbst darauf, weil mir das unvermeidliche Einathmen des Chloroforms sehr unangenehm ist, — viel häufiger sind in der klinischen Praxis aber Kranke, denen es an der nöthigen Willenskraft fehlt, um ihre Augenbewegungen in Schranken zu halten, und bei diesen wird auch der gewandteste Operateur gelegentlich Glaskörpervorfall, Iriseinklemmung u. dergl. nicht vermeiden. Dies sind keine theoretischen Voraussetzungen, sondern praktische Erfahrungen gesammelt an Patienten, die von Collegen, gegen deren operative Technik gewiss Nichts eingewandt werden kann, ohne Chloroform operirt waren.

Interessant ist es mir gewesen, das Verhalten der hiesigen klinischen Patienten bei Operationen und in der Chloroformnarcose zu vergleichen mit dem meiner früheren ostpreussischen Kranken. Wenn ich auf den Ophthalmologen-Congressen gelegentlich über die Quantitäten Chloroform sprach, die ich bei einer Operation zuweilen verbraucht hatte, so begegnete ich besonders auf Seiten der süddeutschen Collegen theils leisen Zweifeln an der Genauigkeit meiner Angaben, theils lauter Entrüstung über meine Unvorsichtigkeit. Ich nahm daher an, dass gerade die Bevölkerung meiner Heimathprovinz eine besondere Resistenz gegen das Chloroform haben müsse und rechnete bei meiner Uebersiedelung nach Giessen darauf, hier andere Verhältnisse zu finden, ja vielleicht die Narcose bei den meisten Operationen ganz entbehren zu können. Meine Annahme erwies sich als durchaus irrig; Patienten mit der nöthigen Selbstbeherrschung sind hier gerade so selten, wie anderswo und die Narcosen durchschnittlich viel schlechter, als ich sie früher kennen gelernt. Ein so lange anhaltendes Excitationsstadium, wie es hier

gewöhnlich bei Männern, Frauen und Kindern vorkommt, häufig mit plötzlichem Uebergang in tiefe Asphyxie, habe ich bis dahin immer nur ausnahmsweise bei alten Potatoren beobachtet. — Ob das unter der ländlichen Bevölkerung Oberhessens ungemein verbreitete Branntweintrinken allein die Schuld daran trägt, wage ich nicht zu entscheiden. Was die Quantität des zu einer Operation nothwendigen Chloroforms betrifft, so ist sie reichlich ebenso gross, wie ich sie in Königsberg brauchte; ich vermuthe daher, dass diejenigen Collegen, welche an derselben Anstoss nehmen, sich mit unvollständigen Narcosen begnügen, in denen man allenfalls eine Tenotomie oder Enucleation, aber keine Extraction ausführen kann.

Die Verbände werden in folgender Weise angelegt: nach Reinigung der Lider und des Conjunctivalsackes mit 2% Carbollösung werden die Augen mit weichen Leinenläppchen, die in dieselbe Lösung getaucht sind, bedeckt, auf diese mehre gleichfalls carbolisirte Bäusche entfetteter Verbandwatte und darauf so viel trockene Watte gelegt, dass man nirgends den Orbitalrand durchfühlt. Festgehalten wird der Verband durch eine 5 Ctm. breite Binde von sehr feinem, elastischem Wollenstoff, die man in Form eines Binoculus resp. Monoculus anlegt. Sehr selten sind die Fälle, in welchen bei längerem Gebrauch der Verbände Lidhaut und Conjunctiva durch die Carbollösung gereizt werden, es scheint mir sogar, dass Excoriationen der Lidhaut, die ich früher oft, besonders bei alten Leuten, beobachtete, seit Benutzung derselben seltener vorkommen. Wird Carbol von vornherein nicht vertragen, so ersetze ich es durch Salicyllösung.

Ueber die Nachbehandlung bei Lidoperationen habe ich nichts zu bemerken; sie ist die allgemein übliche.

Nach Tenotomien schliesse ich stets die Conjunctivalwunde durch eine Sutur. Soll dieselbe den Effekt modifiziren, so wird sie in der Richtung des Muskelverlaufes angelegt; senkrecht zu demselben dann, wenn sie nur den Zweck hat, die Sclera zu decken. Als Nähmaterial dienen feine Catgutfäden, die man kurz abschneiden und liegen lassen kann. Bei Vorlagerungen benutze ich zum Vornähen des Muskels stärkere Seide, da bei der Durchführung von dickeren Catgutsuturen der Muskel leicht zu sehr gequetscht wird. Ein Theil der einfachen Tenotomien wurde ambulant behandelt, nach der Vorlagerung dagegen stets eine ruhige Rückenlage durch 4—5 Tage angeordnet.

Nach Enucleationen genügte zur Stillung der Blutung stets das Einführen eines auf Eis gekühlten in Carbollösung getauchten Schwammes, der nach einigen Minuten entfernt werden kann. Die Wundränder der retrahirten Conjunctiva vereinige ich seit mehren Jahren durch 2—3 Catgutsuturen und habe seitdem die früher nicht selten vorkommenden Wundknöpfe in der Tiefe der Orbita nicht mehr beobachtet. Zur Vermeidung von Nachblutungen dient ein fester Verband; bei vorhandener Schmerzhaftigkeit werden über denselben auf Eis gekühlte Compressen applicirt. Nach 3—4 Stunden lasse ich zur Sicherheit den Verband nochmals entfernen und das Auge untersuchen. — Der Heilungsverlauf war in allen Fällen glatt mit Ausnahme eines einzigen, in welchem es 3 Tage nach der ganz normalen Operation zu einer heftigen Phlegmone des Orbitalgewebes mit hochgradigem Oedem der Lider kam. Eine Ursache für die Entzündung liess sich nicht auffinden. Bei dem furchtbaren Staube, der unaufhörlich von den Corridoren in die Krankenzimmer drang, kann man wohl mit Recht an eine Infection denken und muss sich nur darüber wundern, dass dieselbe nicht häufiger stattgefunden.

Die Heilungen nach Exenteratio orbitae theils mit, theils ohne Entfernung des Periostes verliefen ohne Zwischenfall. Die Contenta wurden nach Durchtrennung der Conjunctiva, resp. nach Durchschneidung der Lider so viel als möglich mit einem stumpfen Elevatorium von den Orbitalwandungen abgelöst. Die Blutung stand immer nach Compression, das Ferrum candens brauchte in keinem Falle angewendet zu werden. — Nachdem ich mich wiederholt davon überzeugt, dass die gleichzeitige Entfernung des Periost's die Gefahr des traumatischen Eingriffes in keiner Weise erhöht, werde ich in Zukunft bei Tumoren der Orbita stets in dieser Art operiren, da die Chancen für eine reine Exstirpation dadurch jedenfalls steigen.

Nach einer Iridectomie, zu deren Ausführung ich mich der mässig gebogenen Lanzen bediene, lasse ich den Patienten unter doppeltem Druckverband 2—3 Tage im Bett bei strenger Rückenlage. Auf die normale Stellung der Sphincterecken nach der Operation wird stets auf das Sorgfältigste geachtet und jede etwa vorhandene Iriseinklemmung durch Reposition mittelst eines feinen Spatels oder im Nothfall durch nochmalige Einführung der Pincette und Excision des eingeklemmten Stückes beseitigt. Bei Hämorrhagien in die vordere Kammer suche ich das Blut nach vorange-

gangener Compression des Auges durch Lüften der Wundränder zu entfernen; gelingt dies nicht leicht, so lege ich ohne Weiteres den Verband an, die Resorption erfolgt fast immer in wenigen Tagen spontan. Beschleunigt wird sie noch, wie mir scheint, durch Einträufeln von Eserin. Bei Reizzuständen der Iris kommt natürlich das Atropin in Anwendung. —

Die Sclerotomie auszuführen, habe ich keine Gelegenheit gehabt, weil in hiesiger Gegend das Glaucom zu den sehr seltenen Erkrankungen gehört. Ueber die wenigen beobachteten Fälle wird weiter unten berichtet werden.

Die Extraction seniler Cataracten führe ich nach v. Gräfe's Methode aus und halte dabei an dem Schnitt in der Corneoscleralgrenze unbedingt fest, welcher mir günstigere Heilungsverhältnisse zu bieten scheint, als der in der Cornea geführte. Trotz seiner peripheren Lage habe ich, Dank der Anwendung des Chloroforms, bei unkomplizirten Cataracten ohne Synchisis corporis vitrei in keinem Falle Glaskörperverlust beobachtet. — Die Frage, ob man nach vollendeter Operation Atropin oder Eserin anwenden soll, lässt sich meiner Meinung nach generell nicht entscheiden. Wo Corticalreste, wenn auch in geringer Zahl zurückbleiben, halte ich das Eserin für gefährlich, da man dadurch dieselben leicht direkt mit der Iris in Contact bringt. — Aber auch selbst bei ganz reinen Extractionen ist es mitunter sehr schwer, die durch Eserin verengte Pupille später von der mit ihr verlötheten Kapsel zu befreien, so dass der Nutzen des Mittels, sekundäre Iriseinklemmungen zu verhüten, oft durch den angeführten Uebelstand aufgewogen wird. Sehr gute Dienste scheint mir dagegen das Eserin in den Fällen zu leisten, in welchen ohne Entzündungssymptome von Seiten der Iris und ohne nennenswerthe Injection des Bulbus, die vordere Kammer sich längere Zeit gar nicht oder nur unvollkommen herstellt. Wiederholt habe ich nach 2—3maligem Einträufeln einer 1% Lösung normale Füllung der vorderen Kammer im Laufe eines Tages beobachtet. — Vom Atropin machte ich früher regelmässig den umfangreichsten Gebrauch, indem ich schon unmittelbar nach beendigter Operation den Conjunctivalsack mit einer 1/3 % Lösung vollständig ausspülte und später bei jedem Verbandwechsel davon einträufelte, bis die Pupille sich völlig erweitert hatte. Seit einigen Jahren habe ich dieses Verfahren aufgegeben, nachdem ich wiederholt die Beobachtung gemacht, dass am Tage nach der Operation

die bei Application des Verbandes in normaler Lage befindliche Iris sich mit ihrem Ciliartheil an den inneren Wundrand gelegt hatte und mit diesem verlöthet war, ohne dass irgend ein Anhalt für vorangegangene Sprengung der Wunde vorlag. In der Regel beginne ich jetzt mit dem Gebrauch des Atropin erst 48 Stunden nach der Operation und wende es in den ersten Tagen nur in ganz geringen Quantitäten an, bis die Wunde sich fest geschlossen hat. Dann wird, falls festere Verwachsungen zwischen Iris und Kapsel bestehen, energisch atropinisirt, bis dieselben ganz oder grossentheils gelöst sind. Eine Zeit lang bediente ich mich der Atropin-Gelatine, habe dieselbe aber nach Extractionen ausser Gebrauch gesetzt, nachdem ich in einem Falle wahrscheinlich ein Auge damit inficirt, das nach völlig glatter Extraction 48 Stunden hindurch nicht die geringsten Reizerscheinungen zeigte und ein vortreffliches Sehvermögen besass. 12 Stunden nach Einlegung eines Plättchens Gelatine war die Wunde eitrig infiltrirt und rapide entwickelte sich ein Ringabscess, der die ganze Cornea zerstörte und zu Phtisis führte. — Dem Rath von Leber folgend, benutze ich jetzt eine gekochte Atropinlösung, der einige Tropfen Carbollösung zugesetzt sind. — Leichte Entzündungen der Iris werden nach den allgemein üblichen Grundsätzen behandelt; bei heftigeren, in welchen es zu stärkeren Exsudationen kommt, ebenso bei entzündlichen Prozessen im Glaskörper scheint mir Calomel das weitaus wirksamste Mittel zu sein. Ich gebe es 1—2stündl. in der Dosis von 0,05 Grm., bis die ersten Spuren von Salivation auftreten, und habe unter seinem Gebrauch oft äusserst bedrohliche Prozesse, selbst Eiterungen im Glaskörper gänzlich zurückgehen sehen. — Für bedenklich in ihren Folgen halte ich Einklemmungen der Kapsel in die Wunde, nachdem ich mich davon überzeugt, dass sie mehre Wochen nach der Operation schleichende Entzündungen mit feinen Exsudationen in das Pupillargebiet und Empfindlichkeit das Corpus ciliare hervorrufen können, zuweilen selbst in solchen Fällen, in welchen sich die Pupille Anfangs ad maximum auf Atropin erweitert hatte. Nicht immer beseitigt mässige Antiphlogose und die Anwendung von Cataplasmen diese Reizzustände definitiv, sondern sie recidiviren wiederholt und mit jedem neuen Schub sinkt das Sehvermögen etwas. Hier hat mir nun die Durchschneidung der Kapsel resp. der nach oben gespannten Iris mit Wecker's Scheerenpincette die vortrefflichsten Dienste geleistet, wenn die kleine Operation in einer ent-

zündungsfreien Zwischenzeit ausgeführt wird; mit der Entspannung der Kapsel schwinden alle Reizungserscheinungen. — Derartige Einheilungen der Kapsel in allen Fällen zu vermeiden, halte ich für unmöglich, denn oft gelingt es auch bei Einführung eines Kautschukspatels in die Wunde nicht, die Kapsel zu reponiren, weil man sie, wenn sie ungetrübt ist, nicht sehen kann. — Bei der äquatorialen Kapseleröffnung nach Knapp werden zwar Kapseleinheilungen seltener, dicke Cataractae secundariae aber dafür desto häufiger sein; eigene Erfahrungen über diese Methode stehen mir nicht zu Gebot.

Bei hypermaturen geschrumpften Cataracten, bei starker Verdickung der Kapsel, bei partiellen Defekten der Zonula, bei Cataracta accreta, bei Synchisis corporis vitrei mit Luxatio lentis habe ich wiederholt nach der Pagenstecher'schen Methode operirt und zwar mit den besten Resultaten. Sie scheint mir in diesen Fällen in der That mehr zu leisten, als irgend eine andere und ich kann mich H. Pagenstecher's [1]) warmer Empfehlung derselben aus eigener Erfahrung unbedingt anschliessen. Allerdings würde ich mich gerade bei dieser Methode am wenigsten dazu verstehen, auf die Narcose zu verzichten, da ich massenhaften Glaskörperverlust durchaus nicht für gleichgiltig halte.

Weiche Cataracten des jugendlichen Alters wurden durch einfache lineare Extraction mit Lanzenstich operirt.

Auf die Behandlung der traumatischen Cataracten werde ich weiter unten noch ausführlicher eingehen.

Klinische Statistik.

Vom 12. Mai 1879 bis 1. April 1881 wurden in die Klinik aufgenommen:

491 männliche } Kranke. Summa 853.
362 weibliche }

Davon kamen

auf das Jahr	1879	153	Männer	135	Weiber	in Summa	288
„ „ „	1880	267	„	179	„	„	„	446
„ „ 1. Quart.	1881	71	„	48	„	„	„	119

[1]) Archiv für Augenheilkunde, Bd. X pag. 167.

Die Totalsumme der klinisch behandelten Krankheiten betrug 1455, davon waren:

Krankheiten der Conjunctiva	**172**
1) Conjunctivitis catarrhalis	23
2) „ granulosa	80
3) „ phlyktaenulosa	32
4) „ crouposa	2
5) „ diphtheritica	2
6) „ blennorrhoica	11
7) Xerosis	1
8) Argyrosis	1
9) Melanosis	1
10) Pterygium	6
11) Symblepharon	3
12) Combustio	6
13) Tumoren	4
Krankheiten der Sklera	**3**
Episkleritis	3
Krankheiten der Thränenwege	**56**
1) Dacryocystitis acuta	8
2) Dacryocystoblennorrhoe	20
3) Fistula lacrymalis	8
4) Stricturen	20
Krankheiten der Cornea	**553**
1) Keratitis superficialis	18
2) „ parenchymatosa	25
3) Infiltrate	126
4) büschelförmige Keratitis	13
5) Keratitis punctata	1
6) Pannus scrophulosus	30
7) „ granulosus	46
8) Cornealphlyktänen	2
9) Abscess	5
10) Ulcus	150
11) Ulcus serpens	56

12)	Leucoma partiale	10
13)	„ totale	8
14)	„ adhaerens	21
15)	Maculae	26
16)	Kerectasia ex panno	1
17)	Staphyloma partiale	2
18)	„ totale	6
19)	Combustio	5
20)	Corpus alienum	2

Krankheiten der Lider 128

1)	Blepharitis	42
2)	Eczem	24
3)	Entropium	18
4)	Ectropium	10
5)	Trichiasis und Distichiasis	16
6)	Ptosis	2
7)	Blepharophimosis	5
8)	Chalazion	2
9)	Tumoren	4
10)	Combustio	5

Krankheiten von Iris und corpus ciliare . . 228

1)	Iritis plastica	91
2)	„ serosa	4
3)	„ chronica	21
4)	„ specifica	2
5)	Cyklitis	1
6)	Irido-cyklitis simplex	22
7)	„ sympathica	2
8)	„ traumatica	1
9)	„ post febr. recurr.	5
10)	„ post meningit.	2
11)	Prolapsus Iridis	18
12)	Synechia anterior	4
13	„ posterior	32
14)	Occlusio pupillae	22
15)	Coloboma Iridis congenitum	1

Glaucom	**8**
1) Glaucoma acutum	1
2) „ chronicum	3
3) „ consecutivum	4
Krankheiten der Linse	**100**
1) Cataracta senilis incomplicata	29
2) „ „ immatura	22
3) „ secundaria	6
4) „ traumatica	10
5) „ mollis	4
6) „ membranacea	1
7) „ complicata	14
8) „ centralis ant. und post.	8
9) luxatio lentis spontanea	6
Amblyopieen	**4**
1) Ohne Befund	2
2) Hemianopie	1
3) Intoxicationsamblyopie	1
Krankheiten des Glaskörpers	**11**
Trübungen	11
Krankheiten der Choroidea	**33**
1) Choroiditis disseminata	1
2) „ areolaris	1
3) „ circumscripta	4
4) „ diffusa	6
5) Atrophie der Choroidea	3
6) Coloboma Choroideae congenitum	1
7) Chorio-Retinitis	12
8) Tumoren	5
Krankheiten der Retina	**25**
1) Amotio	17
2) Retinitis albuminurica	4
3) „ syphilitica	2
4) „ pigmentosa	1
5) Embolie der art. centralis	1

Krankheiten des Opticus	**17**
1) Atrophie	13
2) Papillitis	1
3) Neuritis	3
Krankheiten der Muskeln	**42**
1) Strabismus convergens	24
2) „ divergens	2
3) Accommodations-Krampf	3
4) „ -Lähmung	1
5) Lähmung des Sphincter pupillae	4
6) „ „ Abducens	4
7) „ „ Oculomotorius	2
8) „ „ Trochlearis	1
9) „ aller Muskeln	1
Krankheiten der Orbita	**10**
1) Tumoren	4
2) Panophthalmitis	3
3) Phlegmone	1
4) Periostitis	2
Schwere Verletzungen	**53**
Krankheiten des Bulbus	**12**
1) Phthisis anterior	2
2) „ totalis	8
3) Hydrophthalmus congenitus	1
4) Microphthalmus „	1

Von den 539 ausgeführten Operationen entfielen auf

die Linse		**72**
1) Linearextractionen		41
a) einfache	4	
b) modificirte	37	
2) Extractionen in der Kapsel		7
3) Discissionen		7
		2

4) Operationen der Cataracta secundaria . . .		11
a) Discissionen	5	
b) Durchschneidungen	5	
c) Extractionen	1	
5) Entfernung von Fremdkörpern		3
6) Extraction luxirter Linsen		3
1) unter die Conjunctiva	1	
2) in die vordere Kammer . . .	2	
die Iris		**142**
1) Iridectomie		119
2) Iridotomie		9
3) Abkappung von Prolapsen		14
das corpus vitreum		**1**
Entfernung eines Corpus alienum		1
die Cornea		**57**
1) Querspaltung		24
2) Transplantation		6
3) Staphylomoperation		2
4) Tätowirung		5
5) Peritomie		20
die Lider		**96**
1) partielle Abtragung des Cilienbodens . . .		7
2) Entropium und Trichiasis		25
3) Ectropium		12
4) Blepharophimosis		29
5) Symblepharon		3
6) Ptosis		1
7) Tumoren der Lidhaut		6
8) „ „ Conjunctiva		3
9) Chalazion		10
die Retina		**2**
Punction wegen Amotio nach Gräfe		2

Enucleationen	**25**
1) wegen Staphylom	3
2) wegen Tumoren	2
3) wegen Trauma oder der Gefahr sympathischer Irido-cyklitis	20
Exenterationen der Orbita	**5**
die Muskeln	**34**
1) Rücklagerung des Externus	2
2) „ „ Internus	28
3) Vorlagerung „ Externus	4
Pterygiumoperation	**1**
den Thränenapparat	**104**
1) Weber	79
2) Weber-Stilling	15
3) Petit	8
4) Fisteloperation	2

Klinische Mittheilungen.

Die Behandlung der sehr zahlreichen Conjunctival- und Cornealerkrankungen, deren enorme Frequenz von der weit verbreiteten Scrophulose unter der hiesigen Bevölkerung abhängt, wurde nach den allgemein geltenden Prinzipien geleitet. Gegen starke Lichtscheu mit Blepharospasmus bei den scrophulösen Ophthalmien der Kinder und Erwachsenen erwies sich häufiges Untertauchen mit dem Gesicht in kaltes Wasser und gegen umfangreiche Eczeme des Gesichts und der Lider der Gebrauch einer Gesichtsmaske mit Hebrascher Salbe, die zu gleichen Theilen mit Vaseline vermischt ist, stets äusserst günstig und schnell wirksam. Gegen alle mit starker Vascularisation einhergehenden oberflächlichen circumscripten oder diffusen Keratitiden leisteten ein- oder mehrmals wiederholte partielle oder totale Peritomien die besten Dienste.

Schwere Diphtheritis der Conjunctiva, die in hiesiger Gegend äusserst selten und dann sporadisch ist, kam in zwei Fällen in

klinische Behandlung. Bei beiden Kindern war zunächst nur das eine Auge von der Affection ergriffen und die Cornea bereits in Form einer oberflächlichen rauchigen Trübung betheiligt, die Conjunctiva des andern Auges durchaus normal, so dass sie sofort durch einen hermetischen Collodiumverband vor Infection geschützt wurde. In dem einen Fall machte die Diagnose Anfangs Schwierigkeiten, weil einige Tage vor der starken Schwellung der Lider dem Kinde eine Flasche mit Salzsäure in's Gesicht gefallen und nicht sicher zu ermitteln war, ob die beobachteten Veränderungen der Conjunctiva, die den Eindruck einer Verbrennung machten, etwa von der Einwirkung der Salzsäure herrührten oder auf einen unabhängig davon sich entwickelnden Prozess zu beziehen seien. Die brettharte Beschaffenheit der Lider führte zu der letzteren Diagnose, die der weitere Verlauf auch bestätigte. Die Therapie bestand von Anfang an in sehr häufiger Reinigung mit 2%iger Carbolsäurelösung nach dem Vorschlage Alfred Gräfe's und in permanenten Eisumschlägen, bis sich jede Spur der Einlagerung verloren hatte; darauf wurden je nach Bedarf ein- bis zweimal täglich oberflächliche Scarificationen und im blennorrhoischen Stadium je nach der Stärke der Conjunctivalschwellung Touchirungen mit einem Lapis mitigatus, später mit 1½%igen Argentumlösungen vorgenommen. Der Occlusivverband über dem andern Auge wurde sofort erneuert, wenn er sich zu lösen begann, häufig sogar zweimal am Tage, um jede Infection zu vermeiden. Trotz aller Sorgfalt trat plötzlich und zwar in beiden Fällen gleichzeitig am 14ten Tage der Beobachtung in der Klinik auch auf dem früher gesunden verschlossenen Auge der Prozess auf, vor dessen Uebertragung durch das Wartepersonal oder durch uns selbst wir vollkommen sicher sind. Während auf den zuerst erkrankten Augen die Cornea innerhalb 3 Wochen vollständig vereiterte, blieb die der später afficirten klar, die diphtheritische Einlagerung aber sehr lange bestehen. Auch bei Entlassung der kleinen Kranken aus der Behandlung, die 5—6 Wochen nach ihrem Eintritt mit der Abnahme der Lidschwellung und Secretion erfolgte, war die Cornea völlig klar, ebenso bei späteren Untersuchungen in der Poliklinik.

Von relativ günstigem Verlauf und deshalb interessant waren zwei Fälle schwerster Blennorrhoe bei Erwachsenen; in dem einen liess sich gonorrhoische Infection, in dem anderen keine Ursache nachweisen. Ich möchte hier auf die Krankengeschichten kurz eingehen.

N. E., 19jähriger Tagelöhner, litt seit 3 Wochen an Gonorrhoe und erkrankte an seinem rechten Auge am Tage vor seiner Aufnahme, die am 10/VIII. 79 erfolgte; dasselbe war sehr stark geröthet, die Lider angeschwollen, durch reichliches eitriges Secret verklebt und äusserst schmerzhaft. Das Auge zeigte das ausgesprochene Bild einer Blennorrhoe mit starker Eitersecretion, die Cornea eine diffuse rauchige Trübung; das Epithel war bis auf eine kaum stecknadelkopfgrosse Parthie erhalten, das Kammerwasser trübe; Iritis. Das linke Auge, das normal war, wurde unter täglich gewechseltem Collodiumverband gehalten und blieb bis zum Ende der Beobachtung von Infection frei, während auf dem rechten Auge häufige Reinigung, Eisumschläge und Aetzungen mit $1^1/_2$ % Argentumlösungen vorgenommen wurden. Die Erscheinungen der Blennorrhoe steigerten sich in den ersten Tagen noch, ebenso die Mortification des Epithels und die Hornhauttrübung, die in 3 Tagen die ganze Cornea bis in die tiefsten Schichten eingenommen hatte und eine mehr gelbliche Farbe zeigte; nur die äusserste Peripherie war relativ am wenigsten getrübt. Am 5. Tage der Behandlung war das Hornhautcentrum in toto so verdünnt und prominent, dass abwechselnd Druckverband angelegt werden musste, um Perforation zu verhüten. Am 7. Tage nahm die Lidschwellung und Eiterung und am 14. Tage die Prominenz der Hornhautmitte ab, gleichzeitig hellte sich das Parenchym etwas auf. Am 20/IX. wurde Patient mit einem grossen centralen Leucom, dem der innere Pupillarrand in geringer Ausdehnung adhärirte, entlassen. Am 27/I. 81 kam er zur Iridectomie in die Klinik und wurde am 4/II. mit S = $^7/_{200}$ entlassen.

Noch ungünstiger war der Zustand der W. B., eines 22 Jahre alten Mädchens, das 4 Wochen vor ihrer Aufnahme den 7/VII. 80 auf dem rechten Auge und am Tage zuvor auch auf dem linken erkrankt war. Rechts bestand hochgradige Lidschwellung, starke Eitersecretion, fast vollständige Vereiterung der Cornea, so dass die Iris und in der Pupille ein grosser Glaskörperprolaps zu Tage trat. Links war ein starker blennorrhoischer Katarrh vorhanden und am oberen Hornhautrande ein tiefgreifendes Geschwür mit eitriger Infiltration des angrenzenden Gewebes. Die Erscheinungen der Blennorrhoe und die Suppuration der Cornea nahmen links trotz anhaltender Eisumschläge in den nächsten Tagen noch zu, die unterste Peripherie der Hornhaut blieb klar, der Geschwürsgrund verdünnte sich aber stark und begann sich vorzubuckeln, so dass er zur Vermeidung der Perforation punctirt wurde. Vom 3. Tage der Behandlung an, die in Touchiren mit Argentumlösung, Scarificationen und Eisumschlägen bestand, nahm die Eitersecretion ab, das Geschwür nicht an Ausdehnung zu, doch bildete sich an der bisher klaren Peripherie eine concentrisch um das Ulcus angeordnete subepitheliale graue Trübung. Vom 8. Tage der Beobachtung nahmen die Erscheinungen der Blennorrhoe stetig ab,

dabei hellte sich die Hornhautperipherie wieder etwas auf, während sich das Ulcus verkleinerte und regenerirte, die vordere Kammer sehr flach blieb. Am 5/IX. 80 wurde Patientin entlassen, rechts mit Phthisis anterior, links mit einem fast die ganze Cornea einnehmenden, in der Mitte etwas vorgebuckelten Leucom, dessen Hinterfläche die ganze Pupille adhärirte; nur am unteren Hornhautumfang war ein schmaler Streifen des Parenchyms nahezu normal transparent. Nachdem bei ihrer 2. Aufnahme im October 1880 einige Zeit zur Aufhellung der Trübung vergebens Andampfungen mit verdünnter Tinctura opii versucht waren, wurde eine Iridectomie nach unten ausgeführt, bei der eine starke Blutung in die vordere Kammer eintrat. Das Blut resorbirte sich in den nächsten Tagen unter Verband spontan, die Cornea hellte sich auf und flachte sich in der Mitte mehr ab, so dass Patientin Mitte November mit einem Visus von $^{6}/_{200}$ entlassen werden konnte, der zur selbstständigen Orientirung genügte. Massage der Cornea unter Anwendung von gelber Präcipitatsalbe nach Pagenstecher's Angaben ausgeführt, hatte in diesem Falle auch keine wesentliche Wirkung gezeigt. Bei einer Untersuchung der Kranken Ende Februar 1881 hatte sich die Cornea spontan noch mehr aufgehellt und das Sehvermögen erheblich gebessert. Patientin zählte Finger auf 17 bis 18 Fuss, ein Resultat, mit dem man bei der enormen Schwere des Falles wohl zufrieden sein kann.

Unter den Muskelaffectionen erregte besonders ein Fall unser Interesse, den ich deshalb etwas näher beschreiben möchte.

Es handelte sich um einen 43jährigen Schneider C. R., der sich vor 15 Jahren während seines Aufenthaltes in Paris eine syphilitische Infection zugezogen, aber frei von Secundärerscheinungen geblieben war. Vor 9 Jahren verheirathete er sich; die erste Gravidität seiner Frau wurde durch einen Abort unterbrochen, das 4 Jahre darnach geborene Kind lebt und ist gesund. Die Frau soll nach dem Abort beständig krank gewesen und vor 2 Jahren an „Wassersucht" gestorben sein.

Im December 1879 trat während der starken Kälte ohne nachweisbare Veranlassung unter reissenden Schmerzen in der rechten Kopf- und Gesichtshälfte eine Lähmung des Rectus externus dexter ein; erhebliche Fiebererscheinungen fehlten. Die durch die Lähmung bedingte Ablenkung des Auges soll anfangs so hochgradig gewesen sein, dass man von der Hornhaut nichts sehen konnte, weil dieselbe hinter der Carunkel verschwand. Schwindel, Doppelsehen, Motilitäts- oder Sensibilitätsstörungen am Körper waren nicht vorhanden.

Am 16/III. 80 stellte sich Patient zuerst in der Poliklinik vor; damals war das Reissen schwächer, aber noch nicht völlig gewichen. Es bestand rechts hochgradige Convergenzstellung des Bulbus, dessen äusserer

Hornhautrand ca. $2^1/_2$ Linien von der Mitte der Lidspalte nach innen abwich; die associirten Bewegungen nach oben, unten, innen und in den Diagonalen erfolgten ungestört, während beim Blick nach rechts das rechte Auge bei forcirtester Adduction des linken noch ca. 2 Linien von der Mittellinie nach innen zurückblieb. Patient erkannte seit einer Reihe von Jahren r. nur Handbewegungen in nächster Nähe. Die ophthalmoskopische Untersuchung ergab excessive Myopie, einen grossen Conus nach aussen von der atrophisch aussehenden Papille. L. Hp. $^1/_{40}$ S = 1, Augenhintergrund normal.

Am 20/V. partielle Oculomotoriuslähmung; der Rect. sup. war total, der Inf. und Int. unvollkommen gelähmt, der Ast für den Levator palpebrae und Sphincter pupillae frei. Auffallend war ein mässiger Grad von Protrusio bulbi und die nahezu gerade Stellung des vordem nach innen abgewichenen Bulbus. Versuche, denselben in die Orbita zurückzudrücken, waren nicht schmerzhaft. Eine Ursache für die Protrusio liess sich nicht ermitteln, namentlich kein Tumor in der Tiefe der Orbita. Kopfreissen wie zuvor.

26/V. stärkere Protrusio bulbi, herabgesetzte Sensibilität im ganzen Bereich des N. supraorbitalis und am untern Lide bis zur Austrittsstelle des Infraorbitalis.

30/V. Totale Internuslähmung.

4/VI. Totale Lähmung aller Augenmuskeln, auch des Levator palpebrae; pralles Oedem und blaurothe Verfärbung der Haut des oberen Lides; hochgradige Protrusio des mit seiner Axe nach unten abweichenden Bulbus. Sensibilitätsstörung wie zuvor. Röthliche Verfärbung der Papille und Erweiterung der Venen, keine Prominenz. Ein Tumor liess sich in der Orbita nicht constatiren, ebenso keine Schmerzhaftigkeit des vorderen Umfanges der Orbita auf Druck.

Unter einer 5wöchentlichen Schwitz- und Schmierkur in der Klinik ging die Prominenz des Bulbus, das Reissen und die Muskellähmung fast völlig zurück; die Lähmung verschwand dabei in derselben Reihenfolge, in der sie aufgetreten war. Ebenso verlor sich die venöse Hyperämie der Papille, das Lidödem und die Anästhesie im Bereich des 1. Trigeminusastes. Die Beschränkung der Beweglichkeit blieb nach aussen am stärksten, verringerte sich aber unter electrischer Behandlung bis Mitte Januar 1881 so, dass das Auge bis fast an den äusseren Augenwinkel nach aussen bewegt werden konnte. Am 19/I. 81 wurde die Tenotomie des Internus mit Vorlagerung des Externus gemacht und durch diesen operativen Eingriff die Beweglichkeit und Stellung des Auges noch wesentlich gebessert.

Bei der klinischen Vorstellung des Kranken wurde die Diagnose auf einen chronisch-entzündlichen Prozess an der Fissura orbitalis superior gestellt und durch den günstigen Verlauf bei der einge-

schlagenen Therapie bestätigt. Die Frage, ob es sich um eine Periostitis auf syphilitischer oder rheumatischer Basis handelte, blieb offen; die letztere Ursache schien am wahrscheinlichsten, weil Patient nach der Infection von allen Secundärerscheinungen frei geblieben war.

Relativ selten kamen Augenhintergrundserkrankungen in der Klinik und Poliklinik zur Untersuchung. Besonders erwähnenswerth scheinen mir folgende Fälle:

I. Cysticercus im Glaskörper.

Der 28jährige G., der bis auf eine Lungen- und Brustfellentzündung vor 9 Jahren und Erkrankung an Recurrens im Winter 1880 stets gesund gewesen war, wurde uns Anfangs December 1880 von der chirurgischen Klinik, in der er wegen Verbrennung seiner Nates lag, zur Untersuchung seiner Augen zugeschickt, die nach dem Recurrensfieber an Sehkraft erheblich verloren hatten. Er hatte während der Reconvalescenz eine Entzündung am linken Auge durchgemacht, von der sich noch die Residuen in Form einer abgelaufenen Iridochoroiditis — Synechien und Glaskörpertrübungen — nachweisen liessen.

Im Juli 1880 bemerkte Patient plötzlich in dem Blickfeld seines vorher gesunden und sehtüchtigen Auges einen schwarzen Halbmond, der bei den verschiedenen Blickrichtungen seine Lage nicht änderte und sein Sehvermögen in keiner Weise beeinträchtigte, das Auge war reiz- und schmerzlos. Aus dem Halbmond entwickelte sich später ein grauer Stern.

Die Untersuchung ergab S $> {}^{20}/_{200}$, die Aussengrenzen des Gesichtsfeldes waren normal, die Farben concentrisch eingeengt, nach oben und aussen vom Fixirpunkt ein kleines Scotom, der Lichtsinn etwas herabgesetzt.

Beim Hineinleuchten in's Auge mit dem Augenspiegel hob sich vor dem rothen Augenhintergrund eine graugrüne, stark schillernde und äusserst bewegliche Blase ab, die an ihrem rechten Rande einen etwa linsengrossen rundlichen weisslich glänzenden Kopf im Innern zeigte, der bei längerer Beobachtung seine Lage wechselte, auch aus der Blase hervortrat und dann mit letzterer durch einen schmalen Hals zusammenhing. Die Blase zeigte lebhafte wellenförmige Eigenbewegungen; Hakenkränze oder Saugnäpfe liessen sich an dem Kopf nicht constatiren.

Bei der Untersuchung des Augenhintergrundes fand sich an Stelle der Papille ein gelblich-weisser, unregelmässig gestalteter Fleck, hinter dessen Rändern mässig deutlich die Hintergrundsgefässe als röthliche Streifen durchschimmerten. Auf dem Fleck selbst befanden sich mehrere kleinere Apoplexien, nach oben und innen davon ein dreieckiger, schmaler

gelber Streifen, um den mehrere grössere Apoplexien lagen. An der ganzen Peripherie des Augenhintergrundes liessen sich reichliche radiär gestellte alte Apoplexien constatiren.

Die Diagnose auf einen Cysticercus wurde bei der ca. 14tägigen wiederholten Untersuchung aus dem Exterieur der Blase, ihren Bewegungen und denen des Kopfes sichergestellt und vermuthet, dass derselbe sich an der Stelle der Papille entwickelt und die Retina unmittelbar an derselben, da wo die grössten Apoplexien lagen, perforirt habe.

Patient sollte nach seiner Entlassung aus der chirurgischen Klinik nach der von Alfred Gräfe angegebenen Methode operirt werden, ging aber zunächst in seine Heimath und kam nicht wieder. Wie Patient den Cysticercus acquirirt hatte, liess sich nicht ermitteln; am Bandwurm hatte er nie gelitten.

II. Embolie der Art. centralis retinae.

Der 30jährige Bauer L. S. kam am 14/XII. 80 in die Klinik mit der Angabe, dass er am Tage zuvor plötzlich, als er von seiner Arbeit aufsah, ohne Vorläufer von Schwindel oder Verdunkelung des Gesichtsfeldes auf dem rechten Auge erblindet sei. Die Erscheinungen eines Herzleidens hat er nie gehabt, zeigte dieselben auch nicht bei seiner Untersuchung; der Dämpfungsbezirk des linken Ventrikels war etwas vergrössert, aber ein organisches Geräusch auch nach lebhafterer Bewegung des Kranken nicht nachweisbar. Es fehlten ferner alle Anhaltspunkte für die Annahme eines Aneurysma's, hochgradigen Atheroms der Gefässe, oder einer Nierenaffection. Das rechte Auge war total amaurotisch, die Papille getrübt, ihre Grenzen verwaschen; um die ganze Papille zeigte sich eine rauchige gleichmässige, nicht streifige Trübung der Retina, die sich ca. $1^1/_2$ Papillendurchmesser weit gegen die Peripherie verfolgen liess, nach dem Aequator des Auges allmälig aufhellte, so dass hier der Augenhintergrund normal roth erschien. Nach aussen, unten und innen schloss sicht dicht an die Papille eine intensivere, greller weiss reflectirende, unregelmässig gezackte Trübung, die sich nach aussen bis über die Stelle der Macula hin nachweisen liess und hier einen mehr grünlichen Farbenton annahm; auf ihr hob sich die Fovea centralis ungemein deutlich als ovaler dunkelgelber Fleck ab. Sämmtliche Gefässe erschienen auf der Papille dünner als die des anderen Auges, vorzugsweise verengt waren die Arterien, die Farbenunterschiede zwischen Arterien und Venen weniger deutlich ausgesprochen als unter normalen Verhältnissen. Von den nach oben abgehenden Hauptästen war die eine Arterie auf der Papille fast blutleer, ausserordentlich verengt und gegen das Centrum der Papille hin kaum noch sichtbar, während nach der Peripherie zu ihre Zweige breiter und besser gefüllt erschienen. Dieselben Veränderungen zeigten sich an dem

nach innen abgehenden Hauptarterienast, dessen einer Zweig stellenweise blutleer und von einzelnen rothen Cylinderchen angefüllt war, die durch hellere Zwischenräume getrennt erschienen und eine langsame centrifugale Bewegung zeigten. An einer nach innen über diesen Arterienast verlaufenden, sowie an der nach unten aussen abgehenden Vene sah man, ohne einen Druck auf den Bulbus auszuüben, eine centripetale Bewegung der Blutsäule, erkenntlich nicht an zerfallenen Blutcylindern, sondern an heller und dunkler gefärbten, ihre Lage verändernden Abschnitten. Kleine centrifugal sich bewegende Cylinderchen fand man ferner in fast allen feinen arteriellen Aesten, die nach aussen zur Macula und nach unten von der Papille abgingen. Bei leisem Druck auf's Auge wurden die central gelegenen Theile aller Arterien sofort blutleer und das eigenthümliche Circulationsphänomen der kleinen Cylinder an den meisten Gefässen sichtbar.

Das linke Auge zeigte normalen Befund und normale Sehschärfe.

16/XII. Auch in den feineren Venenästen fallen lebhaft sich bewegende Cylinderchen auf, während die grossen Stämme der Papille deutlich pulsiren; die Pulszahl stimmte mit der der peripheren Körperarterien überein, der Puls folgte dem Arterienpuls nach.

18/XII. Der Zerfall der Blutsäule in kleine Cylinder ist nur noch sehr undeutlich, die Pulsation der Venen noch sehr lebhaft, die Papille hat einen helleren Farbenton angenommen und zeigt am innern Rand 2 Apoplexien.

Patient wurde damals auf seinen Wunsch aus der klinischen Behandlung entlassen und stellte sich zweimal wöchentlich zur Untersuchung in der Poliklinik vor. Das Circulationsphänomen war aus den Gefässen bis zum 22/XII. völlig geschwunden, die weisse Trübung um die Papille nur noch wenig ausgesprochen, die diffuse graue Trübung verkleinert, die Papille wieder etwas stärker geröthet. Weiterhin traten die Contouren der Papille immer deutlicher hervor, ihre Farbe wurde blässer, die Gefässe enger, die Trübung in der Umgebung lichter und kleiner, während die Veränderungen an der Macula unverändert blieben. Am 18/I. 81 waren die Erscheinungen der Atrophie an der Papille deutlich ausgesprochen, an der Macula statt des gelben mehrere kleine bräunliche Flecke aufgetreten. Am 11/II. erschien die Papille glänzend weiss, scharf begrenzt, das Lumen aller Gefässe verengt, die Wandung einzelner Arterien sklerotisch verdickt, die Netzhaut nur noch wenig getrübt, an der Macula eine rhombische Figur mit röthlicher Begrenzung und innerhalb des rhombischen Raumes eine grosse Zahl kleiner gelblicher Flecke. Statt der früher deutlich röthlichen Gefässstreifen sah man jetzt weissglänzende gabelig getheilte Striche.

Auffallend war bei unserm Kranken das mehr röthliche Aussehen der Papille im Beginn, der weisse gezackte Hof um dieselbe und das Fehlen

eines blutrothen Flecks an der Macula, der in fast allen Fällen von Embolie, die bisher beobachtet und beschrieben sind, früher oder später eine constante Erscheinung bildete.

Die Opticus-Atrophien, die in die Poliklinik kamen und zum grössten Theil in der Klinik für einige Zeit zu den Spiegelcursen Aufnahme fanden, hatten in den meisten Fällen schon zu fast völliger, in andern zu totaler Amaurose geführt. 7mal war eine Meningitis vorangegangen resp. bei der Untersuchung der Nachweis einer Tabes oder cerebraler und spinaler Symptome geliefert; 6mal handelte es sich um genuine progressive Atrophie — dabei war die Affection 2mal einseitig — 5mal um Atrophie nach Chorio-Retinitis mit resp. ohne typische Pigmentbildung, 3mal um Atrophie nach Neuritis resp. Neuro-Retinitis. Die Gesichtsfelder liessen sich nur noch in der Hälfte der Fälle am Perimeter aufnehmen und zeigten sämmtlich den Verlust der einen oder andern oder aller Farben in der bekannten Reihenfolge, die Aussengrenzen, sowie die vorhandenen Farbenfelder concentrische Einengung mit oder ohne sectorenförmige Einsprünge.

In einem Falle war bei einem 45jährigen Manne, der seit 15 Jahren 4 Anfälle von starkem Blutbrechen durchgemacht hatte, nach dem letzten Verlust der Besinnung und beim Erwachen Erblindung des rechten, vorher vollständig sehtüchtigen Auges beobachtet. Die Untersuchung ergab auf demselben hochgradige Atrophie der Papille, deutlich sichtbare Lamina cribrosa, Verengerung der Arterien, die stellenweise sklerotische Wandungen zeigten. Links war die Sehschärfe = 1, die Papille normal, die Aussengrenze des Gesichtsfeldes zwar etwas eingeengt, die Grenze der Farben aber normal.

Von den beiden beobachteten Hemianopien war die eine homonyma dextra bei einem 64jährigen Mann, der die Erscheinungen einer Gehirnerweichung zeigte und an den Papillen die der Atrophie, die andere heteronyma lateralis; die Krankheitsgeschichte des letzten Falles will ich kurz wiedergeben.

Die 42jährige, früher stets gesunde, seit 6 Jahren nicht mehr menstruirte Bäuerin M. K. will seit 2 Monaten eine Verschlechterung ihres Sehvermögens auf dem linken Auge bemerkt haben, die an Intensität stetig zunahm. Sie hat zu der Zeit über unbedeutende Kopfschmerzen in Form eines Druckgefühls in der Stirn, aber sonst über keine anderen

Beschwerden, die auf eine schwerere cerebrale Erkrankung schliessen liessen, zu klagen gehabt. Sie macht einen stupiden Eindruck und scheint eine äusserst mangelhafte Intelligenz zu besitzen. Ihre inneren Organe lassen keine Anomalie nachweisen, Stuhl- und Urinentleerungen sind normal. Sie zählt links Finger auf 12 Fuss, rechts ist ihre Sehschärfe

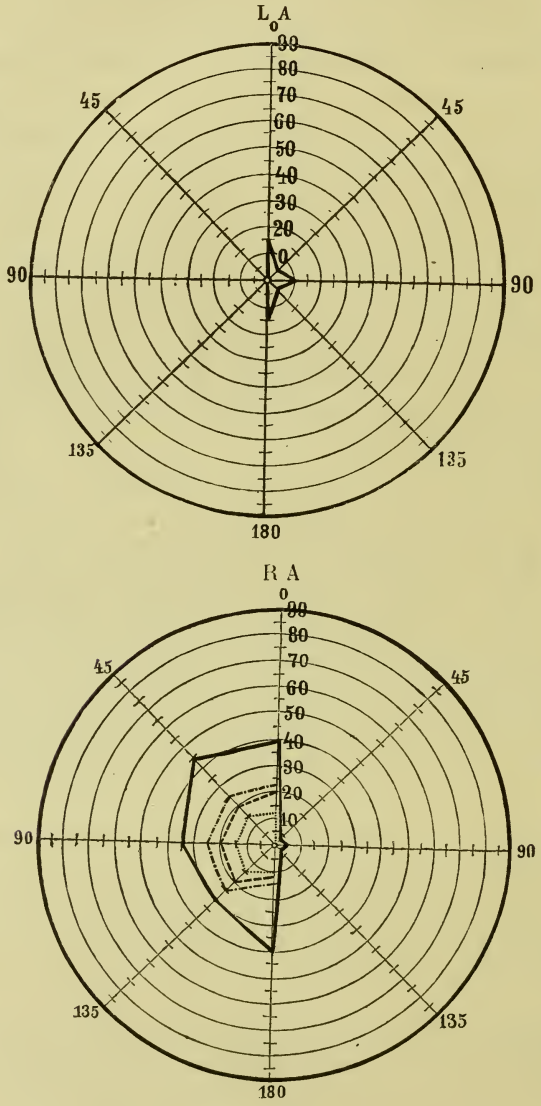

= 1 bei ein wenig excentrischer Fixation. Das Gesichtsfeld, welches links nur noch für grosse weisse Quadrate aufnehmbar ist, ergibt vollständigen Defect der äusseren Hälften, die in der Mittellinie genau mit dem Fixirpunkt abschneiden; die Aussengrenzen sind eingeengt, die Farben werden links nur noch im Fixirpunkt erkannt, gehen rechts bis an die Mittellinie heran, zeigen aber auch Einengung. Das genauere Bild ergibt die Zeichnung.

In den defecten Gesichtsfeldhälften fehlt quantitative Lichtempfindung. Die rechte Papille erscheint röthlicher als die linke, die eine exquisit atrophische, weissliche Verfärbung, scharfe Contouren, wenig alterirte Gefässe zeigt.

Patientin ist bis in die letzte Zeit unter Beobachtung geblieben, die Sehschärfe hat links noch erheblich abgenommen; sie zählt Finger nur noch mühsam in 2 Fuss bei ganz excentrischer Fixation und unstätem Blick, die linke Pupille ist etwas erweitert, die atrophische Verfärbung der Papille noch gesteigert. Die Form des Gesichtsfeldes ist für beide Augen dieselbe geblieben; rechts ist S = 1 und die Papille auch bereits heller gefärbt als normal.

Nach den bisher über diese Form der Hemianopie mitgetheilten Beobachtungen muss es sich um einen pathologischen Prozess in dem vordern resp. hintern Chiasmawinkel oder in der Medianebene desselben handeln, wo die Opticusbündel, die die medialen Netzhauthälften bis zur Macula lutea versorgen, zusammenstossen resp. sich kreuzen. Welcher Art derselbe aber in unserm Fall ist, lässt sich mit Sicherheit nicht feststellen.

In 2 Fällen von ziemlich frischer Amotio Retinae leistete die Skleralpunction nach Gräfe mit nachfolgendem Druckverband und mehrtägiger Rückenlage für die Aufbesserung des Sehvermögens gute Dienste; eine vollständige Anlegung der Netzhaut konnte indessen nicht erzielt werden. In 1 Fall, wo kurz hinter einander bei einer an hochgradiger Myopie leidenden Dame das rechte und linke Auge von umfangreicher Amotio befallen wurde, legte sich die abgelöste Netzhaut im Verlauf mehrer Wochen unter wiederholten künstlichen Blutentziehungen mit nachfolgendem Druckverband und Fussbädern schliesslich wieder dauernd an, während die gleiche Therapie in den übrigen Fällen nur vorübergehende oder keine wesentliche Verbesserung des Zustandes herbeiführte.

Die Untersuchung der congenital Rothgrünblinden, deren Zahl auffallend gering war, am Spektralapparat ergab, dass „Roth“ und „Grün“ stets als Gelb, ziemlich gleich mit dem „Gelb“ bei der Natriumlinie empfunden wurde; nur in einem Fall liess sich eine neutrale Zone zwischen Grün und Blau nachweisen.

Ein Fall von Blaugelbblindheit betraf einen 54jährigen Schäfer, der wegen hemeralopischer Beschwerden, die seit 1 Jahr anfallsweise aufgetreten waren mit Zwischenräumen normalen Sehens bei Tages- und Dämmerlicht, in die Poliklinik kam. Mit dem Beginn der Sehstörungen hatte sich Gallensteinkolik entwickelt, einen Kolikanfall hatte er kurz vor seiner Untersuchung durchgemacht und darnach Icterus bekommen. Da seine Sehschärfe nur $> 1/2$ war, sich ophthalmoskopisch aber keine Ursache für die Amblyopie ermitteln liess, wurde noch das Gesichtsfeld aufgenommen, wobei eine permanente Verwechselung von „Blau“ mit „Grün“ auffiel, während „Roth“ und „Grün“ richtig benannt wurden. Das Gesichtsfeld war im Ganzen, besonders aber für Farben, etwas eingeengt, der Lichtsinn erheblich herabgesetzt auf $544\,1/2$ □ mm — am Förster'schen Photometer. Typische Pigmentbildung in der Retina fehlte, die Papille erschien nicht atrophisch. Mit Rücksicht auf die Angaben des Kranken am Perimeter wurde die spektroskopische Untersuchung auf Farben vorgenommen. Es liess sich dabei zunächst eine Verkürzung am violetten Ende constatiren, das gar nicht gesehen wurde, während von „Roth bis Grün“ alles „roth“, von „Grün bis Ende Blau“ alles „grün“ erschien. Bei Abblendung einzelner Streifen des Spektrums wurde „Roth“ richtig, „Gelb“ als „Roth“, „Gelbgrün“ als hell aber farblos, „Grün“ richtig und „Blau“ als „Dunkelgrün“ gesehen. Ganz dasselbe Resultat ergab die Untersuchung an Radde's Farbenscala. Bei den Holmgren'schen Wollproben verwechselte Patient nur einige Male Blau und Grün, beging aber im Uebrigen keine erheblichen Fehler.

Dass es sich um eine congenitale Farbenanomalie handle, schien wahrscheinlich, weil bei den erworbenen die Empfindung des Blau sich bekanntlich bis zuletzt erhält, während sie hier völlig fehlte, dann aber auch, weil keine atrophischen Veränderungen an der Papille nachweisbar waren. Patient kam zu mehreren Strychnineinspritzungen in die Poliklinik; seine Sehschärfe und der sonstige Befund änderte sich dabei nicht. Seit 1 Jahr hat er sich nicht wieder vorgestellt.

Das Glaucom, welches nach den Angaben von Schmidt-Rimpler [1]) im Durchschnitt bei 1% aller Augenkranken vorkommt, ist in hiesiger Gegend sehr selten; es wurde nur bei 9 Kranken, also in 0,29 % beobachtet. 3 Patienten kamen in die Klinik zur Aufnahme, während die übrigen sich nur poliklinisch vorstellten, die Operation dagegen verweigerten. Sämmtliche Gesichtsfelder zeigten hochgradige nasale Einengung der Aussen- und Farbengrenzen, oder wo die ersteren noch normal waren, eine Einengung der letzteren.

Die Affection war 6mal doppelseitig, darunter in 3 Fällen bereits auf dem einen Auge totale Amaurose entwickelt, 3mal einseitig. Zwei Patienten der letzteren Art stellten sich mit einem subacuten Anfall vor, bei dem alle Zeichen des Glaucoms nach vorangegangenen heftigen Schmerzanfällen, Photopsie und Chromopsie eingetreten und die Sehschärfe bereits bis auf Zählen von Fingern in wenigen Fuss Entfernung gesunken war, verweigerten aber die Operation, obwohl ihnen absolute Erblindung auf dem ergriffenen und die Wahrscheinlichkeit einer gleichen Erkrankung auf dem andern Auge vorausgesagt wurde.

Kurz erwähnen möchte ich noch, dass bei einer Frau, der vor 3 Jahren von anderer Seite beiderseits eine Sklerotomie wegen chronischen Glaucoms gemacht war, darnach rechts totale Amaurose inzwischen sich entwickelt hatte und die Papille hochgradige Excavation mit secundärer Atrophie zeigte; das linke Auge hatte noch normale Sehschärfe, die Papille zeigte aber am untern äussern Rande bereits beginnende Excavation. Die brechenden Medien waren nur wenig getrübt, die Iris in die Skleralwunde in ihrer ganzen Ausdehnung eingeheilt und die Pupille dadurch unregelmässig verzogen. Die vorderen Ciliarvenen waren erweitert und geschlängelt, der intraoculare Druck erhöht. Das Gesichtsfeld zeigte hochgradige nasale Einengung für „weiss“ und die Farben. Seit 1 Jahr hatte Patientin wieder über starkes Flimmern, Photopsie und Chromopsie geklagt, Erscheinungen, die in Verbindung mit dem Verhalten des Gesichtsfeldes und der Papille die durchaus ungenügende Wirkung der Sklerotomie in diesem Falle zur Genüge kennzeichneten. Trotz der übelen Erfahrung am andern Auge wollte sich Patientin der vorgeschlagenen Iridectomie nicht unterziehen.

Bei den 3 in die Klinik recipirten Kranken wurde die Iridec-

---

[1]) Gräfe-Sämisch: Handbuch der ges. Augenheilkunde, Bd. V p. 61.

tomie ausgeführt; die 2 Patienten mit chronischem beiderseitigem Glaucom behielten den geringen Visus auf dem einen noch nicht total amaurotischen Auge, während bei der Kranken mit dem acuten Anfall die Operation ihre volle günstige Wirkung zeigte.

Unter den operativ beseitigten Tumoren der Lider befanden sich 2 grössere in der Gegend des arcus supraorbitalis gelegene Atherome, 1 kleineres nahe dem Lig. canthi internum, ferner 1 subcutan abgekapseltes 13 mm langes, 8 mm breites und 5 mm dickes cavernöses Spindelzellensarcom.

Von den Conjunctivaltumoren nenne ich zunächst einen 1 1/2 cm langen, 1 cm breiten und 1/2 cm hohen cavernösen Tumor der linken unteren Uebergangsfalte bei einem 14jährigen Mädchen, der sich äusserlich schon durch circumscripte Hervorwölbung des sonst normalen Lides manifestirte, innerhalb 4 Monaten langsam gewachsen war und ausser geringem Druckgefühl keine weiteren Störungen verursachte. Er wurde zunächst an seiner Basis mit einem doppelten Faden unterbunden, verkleinerte sich darnach etwas, musste aber nach 1/4 Jahr abgetragen werden, als er nicht vollständig schrumpfte. Ein Recidiv hat sich in dem seit der Abtragung verstrichenen Jahr bisher nicht entwickelt: man sieht nur vereinzelte etwas stärker gefüllte und geschlängelte Gefässe in der Umgebung der kleinen Narbe.

Bei einem 41jährigen Bauer, der in seiner Kindheit viel an Drüsenanschwellungen, in den letzten Jahren jeden Winter an Gesichtserysipel gelitten hatte und vor 2 Jahren an einer Entzündung beider Augen erkrankt war, nach deren Beseitigung er noch bis in die letzte Zeit die damals ihm verordnete Höllensteinsalbe zur Vermeidung von Rückfällen gebraucht hatte, entwickelte sich 4 Wochen vor seiner Vorstellung im Frühjahr 1880 eine Geschwulst des rechten oberen Lides, die weiter keine Beschwerden verursachte. Bei seiner Untersuchung fand sich in der Conjunctiva des Lides ein bis in die Uebergangsfalte hineinragender, auf seiner Oberfläche unregelmässig höckriger Tumor von derber Consistenz, der vom äusseren bis zum inneren Augenwinkel reichte, das Ectropioniren des Lides erschwerte, gegen den Lidknorpel nicht verschieblich und andrerseits mit der ihn bedeckenden, gleichmässig gerötheten Conjunctiva fest verwachsen war. Der Tumor wurde unter starker Blutung, die sich durch Eiscompressen stillen liess, abgetragen und bestand der mikroskopischen Untersuchung nach aus dichtem, zellenarmen Fasergewebe; die Amyloidreaction gab er nicht. — Am linken untern Lide bestand damals etwas

Entropium, geringe Schwellung und diffuse himbeerrothe Verfärbung der Conjunctiva tarsi, die Uebergangsfalte zeigte eine narbige Einziehung. Später steigerte sich das Entropium und es entwickelte sich in der Conjunctiva ein derber Tumor mit nicht scharfer Abgrenzung gegen die Umgebung, in dem eine partielle oberflächliche Blutung eintrat. Der Tumor wurde, da er langsam wuchs, am 4/III. 81 excidirt; die Untersuchung durch Prof. Perls ergab zum Theil zellenarmes Bindegewebe, zum Theil Durchsetzung mit reichlichen kleinen, vorwiegend runden Zellen, aus der die pathologisch-anatomische Diagnose auf ein Fibrosarcom gestellt wurde. — Am linken oberen Lide zeigte sich die für abgelaufene Granulationen charakteristische Narbe der Conj. tarsi, in der Nähe des freien Lidrandes aber keine Spur von Granulationen mehr; durch den dauernden Gebrauch von Argentum nitricum hatte sich beiderseits ziemlich hochgradige Argyrose der Conjunctiva bulbi entwickelt.

Eine eigenthümliche Affection fand sich bei einem 5jährigen Knaben; dieselbe begann 8 Tage vor seiner Vorstellung in der Poliklinik mit so hochgradiger Röthung und Schwellung der Lider des linken Auges, dass der kleine Patient dieselben spontan nicht öffnen konnte. Gleichzeitig war eine starke Schwellung der Drüsen in der linken Ohrgegend und etwas eitrige Secretion des Auges eingetreten. Zeichen hereditärer Syphilis liessen sich nicht eruiren.

Bei der Untersuchung zeigte sich das obere Lid geschwellt und so tief herabhängend, dass die Lidspalte vollständig geschlossen war. Die Haut war blauroth verfärbt, in der Nähe des äusseren Augenwinkels am Wimperboden mit einer gelben Kruste bedeckt, nach deren Entfernung eine kleine oberflächliche, etwas nässende Ulceration zu Tage trat. Das Lid fühlte sich normal temperirt, in seiner ganzen Ausdehnung hart an, die obere Grenze des Tarsus liess sich deutlich abtasten, auch schon äusserlich durch die Haut sicher erkennen und in der Nähe der äusseren Commissur eine etwa kirschkerngrosse, gesonderte, rundliche Anschwellung abgrenzen, wie bei einem tiefliegenden Hordeolum. Die Lidspalte konnte activ nicht geöffnet werden, in derselben fand sich an den Cilien und auf der Conj. tarsi etwas dicklicher Eiter. Nach Entfernung desselben erschien die Bindehaut des unteren Lides diffus geröthet und etwas geschwellt und nach der Uebergangsfalte zu von mehren linsengrossen, grauröthlichen, froschlaichähnlichen Knötchen durchsetzt, die grossen Granulationen oder Lupusknötchen glichen. Das Ectropioniren des oberen Lides war auch in der Narcose nicht möglich; beim Abheben desselben vom Bulbus trat in der äusseren Hälfte eine zugespitzte röthliche Geschwulst mit unebener Oberfläche, einem spitzen Condylom täuschend ähnlich, zu Tage; dieselbe endigte am freien Lidrande und war nur an ihrer Vorderfläche zu über-

sehen. Druck auf das Lid war nicht schmerzhaft. Die Conjunctiva bulbi, von der man nur die untere Hälfte sehen konnte, zeigte eine durchscheinende, gleichmässig hellröthliche Farbe und Schwellung, sie umgab die normal aussehende Hornhaut wallartig, fühlte sich härtlich an, — ihre Oberfläche zeigte kleine Prominenzen und Vertiefungen, aber glattes Epithel. Das rechte Auge mit seinen Adnexis war völlig normal, ohne Spur von Granulationen.

Am nächsten Tage wurde in Narcose die äussere Commissur des linken Auges gespalten, um die Conjunctivalfläche des oberen Lides ganz übersehen zu können. Es trat darnach eine die ganze äussere Hälfte der Conj. tarsi einnehmende Geschwulst zu Tage, die sich gegen die Umgebung nicht scharf absetzte, eine flache Basis und darauf mehrere papilläre Excrescenzen zeigte, die mit der Scheere abgetragen wurden. Eine Ulceration war nicht vorhanden; die obere Hälfte der Conj. bulbi erschien verdickt und geröthet. Die mikroskopische Untersuchung der Excrescenzen durch Prof. Perls ergab sowohl an frischen als an in Alkohol gehärteten Präparaten „sehr gefässreiches Granulationsgewebe, stellenweise mit Wucherung der Epitheldecke. Das Rundzellengewebe häufig concentrisch gelagert um die Capillaren (wie bei syphilitischen Indurationen); vereinzelt hier und da ein kleiner runder Herd mit centraler Riesenzelle."

Die Beschaffenheit des Lides veränderte sich in keiner Weise, die kleine rundliche Geschwulst blieb bestehen, die Excrescenzen wuchsen wieder und traten deutlicher und grösser als vorher zu Tage, die Körnchen im untern Lide vermehrten sich nicht; die Eitersecretion blieb mässig, die Cornea klar und wallartig umgeben von der verdickten Conj. bulbi.

Weder die klinische Beobachtung, noch die mikroskopische Untersuchung konnte in diesem Fall die Diagnose der Conjunctivalerkrankung sicher stellen. Die grösste Wahrscheinlichkeit behielt die Annahme einer Tuberculose der Conjunctiva für sich, eine syphilitische Affection liess sich ziemlich sicher ausschliessen, ebenso Lupus. —

Von intraocularen Tumoren des Uvealtractus kamen 2 Fälle zur Untersuchung:

Bei Frau A. D., 50 Jahre alt, fand sich ein Sarcom ausgehend vom Corpus ciliare, welches den oberen äusseren Theil desselben einnahm. Es hatte einerseits die Iris, besonders deren äussere Hälfte, nach vorn gedrängt und zu wesentlicher Abflachung der vorderen Kammer geführt, andererseits war es nach hinten in den Glaskörper hineingewuchert, dicht hinter der Linse sichtbar und schon bei seitlicher Beleuchtung zu erkennen als brauner von Retina bedeckter Tumor mit höckriger Oberfläche. Die vorderen Ciliarvenen waren

erheblich erweitert und geschlängelt, der intraoculare Druck gesteigert, S = $^{20}/_{200}$. Wegen des noch vorhandenen Visus konnte sich Patientin nicht zur Enucleation entschliessen.

Dieselbe wurde auch in dem zweiten Fall verweigert bei einem 56jährigen Kranken J. D., welcher 8 Wochen vor seiner Untersuchung durch den Hufschlag eines Pferdes am rechten Auge erheblich verletzt war. Bei ihm hatte sich von der äusseren Seite des Corpus ciliare ein in den Glaskörper hineinragender, dicht hinter der Linse gelegener Tumor entwickelt. Der intraoculare Druck war gesteigert, der Bulbus lebhaft injicirt, Visus und Lichtschein aufgehoben.

Vier Fälle perforirter Chorioidalsarcome.

Die 47jährige Frau K. D. will vor 20 Jahren an einer beiderseitigen Augenentzündung 1 Jahr lang krank und von derselben unter geeigneter Behandlung ohne Hinterlassung von Sehstörungen vollständig geheilt gewesen sein. Vor 5—6 Jahren erhielt sie einen Schlag gegen das rechte Auge, nach welchem die Lider schwollen, das Sehvermögen aber unbeeinträchtigt blieb. Vor 2½ Jahren stellte sich auf diesem Auge unter starker Injection anhaltender heftiger Ciliarschmerz ein und Abnahme des Sehvermögens, als deren Ursache ihr bei mehrwöchentlichem Aufenthalt in einer Augenheilanstalt „Netzhautablösung“ angegeben wurde. Das Sehvermögen, das anfangs nach den Seiten noch ziemlich gut, nur beim Blick gerade aus sehr herabgesetzt war, erlosch in wenigen Wochen vollständig. Seit der Zeit hat Patientin an häufigen Anfällen von Ciliarschmerz gelitten, der seit 1½ Monaten fast anhaltend ist und eine unerträgliche Intensität erreicht hat; dabei machte sich eine allmälig zunehmende Vortreibung des Auges bemerkbar, welche die Kranke veranlasste, in der Klinik Hilfe zu suchen.

Die Prominenz des Bulbus war bei der Aufnahme am 19/II. 80 bereits so weit gediehen, dass die Lider nicht mehr geschlossen werden konnten, seine Beweglichkeit nach allen Richtungen beschränkt, besonders nach links, am wenigsten nach rechts und unten. An dem vergrösserten Bulbus bestand lebhafte Injection, besonders der vorderen Ciliarvenen, die erweitert und geschlängelt waren. Cornea klar, vordere Kammer abgeflacht, Pupille erweitert und reactionslos, Linse in toto getrübt von bläulich-weisser Farbe, der intraoculare Druck sehr erheblich gesteigert. Bei Druck auf die halb geschlossenen Lider fühlte man hinter dem Bulbus einen Tumor, der sich nach hinten nicht deutlich abgrenzen

liess und auch noch etwas nach aussen den Bulbus zu umfassen schien. Corpus ciliare nicht schmerzhaft, Lichtschein erloschen.

Am 20/II. 80 wurde der Inhalt der Orbita bis an's Foramen opticum ohne das Periost ausgeräumt, eine reine Exstirpation des nach hinten durch den Bulbus perforirten und längs des Opticus durch das Foramen opticum nach dem Cerebrum zu vorgedrungenen Tumors liess sich indessen nicht ermöglichen. Grobe, makroskopisch sichtbare Reste wurden mit dem Paquelin zerstört und die Orbitalhöhle nach Stillung der Blutung mit Salicylwatte ausgefüllt.

Am exstirpirten Auge war der Opticus sehr verdickt und infiltrirt, zeigte eine höckrige Oberfläche, schwärzliches Aussehen und fühlte sich sehr hart an. In dem gesammten den Opticus umgebenden Zellgewebe fanden sich zahlreiche derbe Knötchen, die auch in den Seitentheilen des Orbitalgewebes reichlich vorhanden waren; diese letzteren mit dem Tumor des Bulbus nicht direkt zusammenhängenden Massen hatten gegenüber dem dunklen Colorit jenes Tumors eine helle Farbe und waren frei von Pigment. Die vorläufige Untersuchung der Geschwulst ergab, dass es sich um ein grosszelliges Sarcom handelte.

Patientin stellte sich nach längerer Zeit mit einem umfangreichen lokalen Recidiv wieder vor, verweigerte aber eine zweite Operation.

Der erhärtete Bulbus wurde im horizontalen Meridian durchschnitten. Es fand sich im hintern Abschnitte unmittelbar vor der Pupille ein von der Chorioidea ausgegangener Tumor von ca. 11 mm Länge und 7 mm Höhe. Die äussere Hälfte der Chorioidea bis gegen den Aequator hin erschien vom Tumor angefangen um das Doppelte bis Dreifache, die innere Hälfte nur wenig verdickt. Die Retina lag der Chorioidea anscheinend überall an. Der Glaskörper war abgelöst, der Opticus bis auf 8 mm verdickt und von der Geschwulst mitergriffen, eine Perforation der Sklera im hintern Abschnitt nicht nachweisbar; die Linse cataraktös getrübt, in normaler Lage. Im vorderen Augapfelabschnitt makroskopisch keine Veränderungen bemerkbar.

2) G. P. 67 Jahre alt, Landwirth, hatte bis vor 17 Jahren normales Sehvermögen besessen und erblindete damals ohne nachweisbare Veranlassung über Nacht auf dem linken Auge. Mehre in jener Zeit consultirte Aerzte sagten ihm, dass er eine Blutgeschwulst im Auge habe, gegen welche es keine Hilfe gäbe. 10 Jahre hindurch liess sich in Form, Grösse und Beweglichkeit des Auges keine Veränderung constatiren, dann begann sich dasselbe vor 7 Jahren plötzlich zu verkleinern und in die Augenhöhle zurückzusinken. Vor $^1/_2$ Jahr bemerkte Patient eine am oberen inneren Augenhöhlenrande aus dem Bulbus hervorwachsende Geschwulst, welche stetig an Grösse zunahm und ihn schliesslich veranlasste, am 7/VI. 80 in die Klinik zu kommen.

Die Lider des linken Auges waren geröthet, von oberflächlichen dicken Venen durchzogen, etwas vorgetrieben, hingen schlaff herunter und konnten nur wenig bewegt werden. Entfernte man dieselben etwas von einander, so sah man eine Geschwulst von bläulichrother Farbe, harter Consistenz, unebener höckriger Oberfläche, bedeckt von sehr verdünnter Conjunctiva. Die Geschwulst reichte nach oben bis zum oberen, nach unten bis zu den inneren $^2/_3$ des unteren Orbitalrandes. Ganz nach unten aussen von derselben im äusseren Augenwinkel, in ihr anscheinend aufgegangen, sass der phthisische Bulbus, der an der etwas helleren Farbe der Sklera kaum noch kenntlich war. Von der Cornea fanden sich nur noch Andeutungen, der Rest war verdrängt durch 3 dicht neben einander liegende, aus der Tiefe des Bulbus hervorgewachsene, rundliche, etwas prominente Knollen von Linsen- bis Erbsengrösse und derber Consistenz. Mit dem Periost der Orbita hing der Tumor nirgends zusammen; er liess sich mit dem Bulbus nach allen Richtungen etwas bewegen, nach hinten aber nicht vollständig abgrenzen. Ein sofort abgetragenes Stück der durch die Cornea durchgewucherten Massen erwies sich bei der mikroskopischen Untersuchung durch Professor Perls als Theil eines gefäss- und zellenreichen Rundzellensarcoms, in dem von Bindegewebe keine Spur nachweisbar war.

Sowohl die Anamnese als das bei der Untersuchung ermittelte Verhalten des Bulbus zum Tumor machten es in hohem Grade wahrscheinlich, dass derselbe im Auge entstanden und erst später nach aussen perforirt war. Da alle Symptome einer Cerebralaffection fehlten, eine reine Exstirpation mithin möglich erschien, wurde die Exenteratio orbitae nach Erweiterung der Lidspalte vorgenommen und gleichzeitig das Periost entfernt. Die ganze Orbita war durchsetzt von Tumormassen, die aus einzelnen grossen Knoten gebildet wurden; normales Orbitalzellgewebe war nur wenig vorhanden. Der Tumor reichte nach hinten bis unmittelbar an das Foramen opticum und war in toto von einer derben, glatten Kapsel überzogen. Ueber das Verhalten der Muskeln liess sich makroskopisch nichts Genaues ermitteln; der Opticus, dicht am Foramen opticum durchschnitten, erschien grau getrübt, sehr verdünnt, seine äussere Scheide lag ihm nicht an.

Patient wurde am 28/VI. 80 mit normal granulirender Orbitalfläche entlassen und ist vermuthlich bisher ohne Recidiv geblieben, da er sich nicht wieder vorgestellt hat.

Ein horizontaler Schnitt durch den 9 Monate in Müller'scher Flüssigkeit aufbewahrten Tumor zeigt auf seiner Fläche, dass von der Geschwulstmasse umgeben nach vorn und aussen der vollständig phthisische Bulbus liegt, dessen äussere Skleralhälfte ziemlich in toto bis zum Opticus vorhanden, aber verdickt und gefaltet, während von der inneren nur ein kleines an

die Cornea anstossendes Stück nachweisbar ist. Von der Cornea steht nur noch die innere etwas verdünnte Hälfte, während die äussere durch Tumormasse usurirt und perforirt erscheint. Iris, Linse, Choroidea und Retina sind offenbar in dem Tumor aufgegangen, der Opticus verläuft als dünner, sehnigglänzender Strang mitten durch den Tumor. Die den verkleinerten Bulbus vollständig erfüllende Geschwulst sieht nicht melanotisch aus, der grössere, ausserhalb gelegene Abschnitt, der die Sklera nach aussen vom Opticus perforirt hat, bietet eine marmorirte Schnittfläche dar, in der hellere und etwas dunklere Stellen abwechseln und durch verschieden dicke, weissliche, sehnigglänzende ziemlich harte Streifen von einander abgegrenzt sind. Den ganzen Tumor umgibt eine Kapsel, die aussen dicht an der Corneoskleralgrenze, innen unmittelbar neben dem Opticus an der Sklera endigt.

3) Frau M. B., 58 J. alt, bemerkte die ersten Sehstörungen auf ihrem rechten Auge 7 Jahre vor ihrer Aufnahme; dieselben entwickelten sich schmerzlos unter Röthung des Bulbus, Thränen und Lichtscheu. Nach $^1/_2$ Jahre war absolute Amaurose eingetreten, das Auge in seiner Form unverändert. Vor 8 Wochen traten leichte Schmerzen, vor 10 Tagen ein starker Schmerzanfall im Auge und Kopf ein, welcher Patientin veranlasste, in die Klinik zu kommen. In den letzten Wochen soll die Form des Augapfels sich etwas geändert haben.

Der Bulbus erwies sich in eine unregelmässige, nach vorn etwas hervorragende Tumormasse von knolliger Gestalt umgewandelt, an der besonders 3 etwas prominente Buckel im obern, äussern und innern Abschnitt auffielen. Ihre Oberfläche war glatt, von reichlichen Gefässen durchzogen, ihre Farbe dunkelschwarz, nur an dem inneren Tumor eine geringe Andeutung von Cornea vorhanden, die ulcerirt und von Tumormasse perforirt schien. In der Umgebung dieser 3 grösseren Tumoren befanden sich mehre kleine von Linsen- bis Erbsengrösse. Der Lidschluss war wegen der Vortreibung der Massen nicht ganz möglich, die Beweglichkeit der letzteren sehr gering.

Am 11/IX. 80, 2 Tage nach Aufnahme der Patientin, wurde die Exstirpation des Tumors vorgenommen, eine vollständige Exenteratio orbitae erwies sich als unnöthig. Heilungsverlauf normal. Recidiv bisher nicht aufgetreten.

Die mikroskopische Untersuchung ergab ein Sarcoma melanodes, das aus theils runden, theils spindelförmigen pigmentirten Zellen zusammengesetzt war und nur wenig Bindegewebe enthielt.

Der Bulbus wurde, nachdem er 5 Monate in Müller'scher Flüssigkeit gelegen, durch einen Horizontalschnitt halbirt. Die ganze Höhlung desselben erscheint eingenommen von einer Tumormasse, welche einerseits nach vorn durch die Cornea an der äusseren Corneoskleralgrenze

perforirt ist, hier nur wenig prominirt und eine hellbraune Färbung zeigt, andererseits die Sklera innen im Aequator in grosser Ausdehnung durchbrochen, den Bulbus pilzförmig überwuchert hat und in diesem Abschnitt dunkelbraun gefärbt ist. Ein kleiner Fortsatz liegt im Opticusstamm an der Stelle der Papille. Die Mitte der im Bulbus gelegenen Tumormasse zeigte beim Schnitt eine grosse Härte und knirschte wie verkalktes Gewebe. Der innere zum Theil defecte Abschnitt der Sklera ist hochgradig verdünnt, während der äussere normale Dicke zeigt; der Opticus ist durch Compression von Seiten der ihn umgebenden Tumormassen verdünnt.

4) J. H., 71 Jahre alt, kam am 20/IV. 80 in die Klinik mit der Angabe, dass vor $^1/_2$ Jahr an seinem rechten zuvor normalen Auge eine ca. erbsengrosse braune Geschwulst aufgetreten und allmählig unter mässigen Schmerzen gewachsen sei. Seit 5 Wochen soll das Sehvermögen fast völlig verloren gegangen sein. In letzter Zeit will Patient ein schnelleres Wachsthum der Geschwulst und Ausbreitung auf dem Augapfel bemerkt und dabei sehr starke weithin ausstrahlende Schmerzen gehabt haben.

Zwischen den vorgetriebenen, gerötheten und prall gespannten Lidern, die von einzelnen dicken Gefässen durchzogen waren, ragte eine mässig harte, bräunliche Geschwulst mit ziemlich glatter Oberfläche von etwa Wallnussgrösse hervor, die pilzförmig die Cornea von oben aussen bis auf das untere Dritttheil überragte. Ueber dieselbe verliefen mehre stark geschlängelte Gefässe. Die Geschwulst entsprang am Bulbus aus der Gegend des Corpus ciliare und umgriff mit mässig breiten flachen, schwärzlichen Fortsätzen fast den ganzen vorderen Augapfelabschnitt bis zum Aequator hin; nur der untere innere Quadrant war frei, in die obere Uebergangsfalte liessen sich kleine kurze Fortsätze verfolgen. Die Orbita schien vollständig frei zu sein, der Bulbus bewegte sich ausgiebig. Der sichtbare untere innere Hornhautquadrant war normal transparent, die vordere Kammer etwas flach, die Iris gleichmässig vorgetrieben, die Pupille eng. Patient zählte Finger auf $1^1/_2$ Fuss, ein Bild vom Augenhintergrund bekam man nicht.

Am 21/IV. wurde der Bulbus nach Umschneidung der Tumormasse bis ins makroskopisch Gesunde enucleirt; in dem Orbitalgewebe liessen sich keine Reste oder isolirte Knoten ermitteln. Normaler Heilungsverlauf. Entlassung am 8/V.

Am 7/III. 81 kam Patient mit einem Recidiv am unteren Lide und einem Tumor in der rechten Submaxillargegend zur Aufnahme; beide Tumoren sollen sich seit 4 Wochen schmerzlos entwickelt haben. Seit dem Herbst v. J. will Patient sehr schwach geworden sein, namentlich in den Beinen und daneben in denselben durchschiessende Schmerzen und

häufiges Zucken beobachtet haben. Stuhl- und Urinbeschwerden bestanden nicht. In dem rechten unteren Lide zeigte sich eine über wallnussgrosse höckrige schwarze Geschwulst, die sich nach hinten nicht weit in die Augenhöhle verfolgen liess. In der rechten Submaxillargegend war ein hühnereigrosser Tumor, der gegen den Boden der Mundhöhle verschieblich und schmerzlos war.

Am 8/III. wurde die Exenteratio orbitae mit Entfernung des Periosts und der Lider vorgenommen und am 15/III. Patient auf die chirurgische Abtheilung zur Beseitigung des Submaxillartumors verlegt. Die pathologisch-anatomische Untersuchung des Auges durch Prof. Perls ergab Folgendes: „Der primäre Tumor bildet eine gefässreiche melanotische Geschwulst, die mit lappiger Oberfläche der Cornea und dem Scleralrande aufsitzt, gegen das Cornealgewebe sich scharf absetzt, an Stelle der Epithelschicht sich auf demselben erhebt und nirgends in das Cornealgewebe hineingreift; vielmehr bildet nahe der Corneoskleralgrenze das durchscheinende Cornealgewebe einen hohen spitzen Fortsatz in den Tumor hinein. Der Bau des Tumors spricht dafür, dass es sich um eine von der Epithelschicht der Corneoskleralgrenze ausgehende Wucherung handelt."

Perforirtes Gliosarcom; Tumor der Parotis und der Ulna.

Die 8jährige sehr heruntergekommene E. K. wurde am 8/II. 81 in die Klinik gebracht; ihre Eltern geben an, dass vor 3 Jahren „ein Fleck" auf dem rechten Auge aufgetreten sei, allmälig an Grösse zugenommen und bald zu vollständigem Verlust des Sehvermögens geführt habe. Der Bulbus soll anfangs in seiner Form unverändert gewesen und vor 1 Jahre geplatzt sein; seit der Zeit soll aus dem Auge ziemlich schnell eine Geschwulst hervorgewachsen sein, die in den letzten Wochen oberflächlich zu eitern begann. Bald nach der Perforation trat eine Anschwellung der rechten Parotisgegend hinzu, aus der sich ziemlich schmerzlos ein Tumor entwickelte.

Aus der Orbita war über die Lider rechterseits eine Geschwulst hervorgewachsen, die sich nach vorn zu pilzförmig verbreitert hatte, etwas abgeplattet erschien, im übrigen aber eine unregelmässige, stellenweise mit übelriechendem Eiter bedeckte Oberfläche zeigte. Nach Entfernung des Eiters trat eine granulirende Wundfläche zu Tage. Der Tumor machte bei Bewegungen des linken normalen Auges geringe Rotationen, schien mit der Orbita nicht verwachsen zu sein und liess keine Andeutung eines Bulbusrudimentes erkennen. In der Parotisgegend befand sich rechts ein ca. faustgrosser unregelmässig höckeriger Tumor, der das Ohrläppchen stark erhoben hatte, den aufsteigenden Unterkieferast vollständig überlagerte, nach hinten bis zum Processus mastoideus, nach vorn bis zur Mitte der Wange reichte. Die Haut war darüber stark verdünnt, bläulich

verfärbt, die Consistenz des Tumors stellenweise weich, so dass man ein Pseudofluctuationsgefühl erhielt.

Obgleich derselbe nicht mehr operirbar war, wurde mit Rücksicht auf die Jauchung des Orbitaltumors und den dadurch geförderten Kräfteverfall die Exenteratio orbitae mit Entfernung der Lider und des Periosts vorgenommen. Die Orbita ist bis jetzt fast völlig mit Granulationsgewebe erfüllt, der Kräftezustand der Kleinen hat sich gebessert, die Parotisgeschwulst ist aber bedeutend gewachsen; ausserdem hat sich unter starken Schmerzen im Arm eine Geschwulst der unteren Epiphyse in der linken Ulna entwickelt, die langsam wächst und subperiostal gelagert zu sein scheint.

Die Untersuchung des Orbitaltumors ergab, dass der Bulbus in demselben vollständig aufgegangen und nur noch an dem hinteren Abschnitt der Sklera kenntlich ist; von den übrigen Gebilden des Augapfels ist nichts vorhanden, der ganze Inhalt der Orbita in wuchernde Geschwulstmasse umgewandelt. Dieselbe besteht aus ziemlich derbem Gewebe und ist ihrer Structur nach ein Gliosarcom, der Opticus erscheint normal, seine Scheiden sind etwas verdickt.

Verletzungen.

Während die zu einer Gruppe von Augenkrankheiten gehörigen Fälle eine gewisse Gleichmässigkeit ihrer Symptome, ihres Verlaufes und Ausganges zu zeigen pflegen, nehmen die Verletzungen in dieser Hinsicht eine exceptionelle Stellung ein, denn es kann mit Recht behauptet werden, dass selbst bei grosser Aehnlichkeit des einwirkenden Trauma's oder scheinbarer Uebereinstimmung in Art und Form der Wunden auch kaum zwei Fälle in analoger Weise verlaufen. Besondere Schwierigkeiten bietet ferner bei schwereren Verletzungen die Prognose und jeder erfahrene Praktiker wird zugestehen, dass Irrthümer in dieser Beziehung gelegentlich kaum zu vermeiden sind. Endlich befinden wir uns nicht in der Lage, therapeutische Grundsätze aufzustellen, die bei Verletzungen des Auges eine allgemeine Giltigkeit beanspruchen könnten, vielmehr muss uns die genaue Analyse des einzelnen Falles die Anhaltspunkte für unser Handeln geben. Dies sind die Gründe, aus welchen mir die Casuistik der Traumen ein erhebliches klinisches Interesse zu bieten scheint und die mich veranlassen, aus der relativ grossen Zahl schwerer Verletzungen, welche in den mannigfaltigsten Formen in hiesiger

Klinik zur Beobachtung kamen, die wichtigeren Fälle kurz mitzutheilen.

I. Verletzungen des vorderen Augapfelabschnittes.

1) Gottfried Hofmann, 58 J., kommt am 1/VII. 79 zur Aufnahme, nachdem ihm 5 Tage zuvor beim Heuaufladen mit einer Heugabel in das l. Auge gestochen war. Schwellung der Lider, starke Injection, Lichtscheu und Thränenfluss. In der Cornea eine vom inneren unteren Rande quer nach oben aussen verlaufende prominirende Narbe mit unebenen Rändern und getrübter Umgebung, der die Iris adhärirt. Letztere im oberen äusseren Quadranten bis zum Ciliarrand eingerissen, vordere Kammer fast aufgehoben, Augenhintergrund nicht sichtbar. Visus: Lichtschein. — Druckverband, Rückenlage. 29/VII. Iridectomie nach innen oben. 6/VIII. mit reizlosem Auge entlassen. S: Finger auf 5′. Aussicht auf weitere Besserung des Sehvermögens bei zunehmender Aufhellung der Cornea.

2) Heinrich Linz, 15 J., aufgenommen am 6/X. 79, nachdem er sich 3 Wochen vorher das l. Auge beim Steinklopfen verletzt. Der Fall ist von Dr. Vossius [1]) bereits publicirt und beansprucht, wie mir scheint, durch den Umstand ein Interesse, dass ein drei Wochen hindurch in Cornea und Iris steckender Steinsplitter zu keiner heftigeren Entzündung des Auges führte. Dieselbe fehlte wohl nur deshalb, weil das Corpus alienum das Niveau der Cornea nicht überragte und in Folge dessen die Lidbewegungen keinen schädlichen Einfluss ausübten.

3) Julius Zinnel, 9 J., wurde am 1/III. 80 durch ein gegen das r. Auge geworfenes Holzstück verletzt und am 3/III. recipirt. — Röthung und Excoriation der Haut des rechten oberen Lides, mässige subjective Reizungserscheinungen, sehr lebhafte conjunctivale und ciliare Injection. Cornea flach und in der oberen Hälfte leicht getrübt, im inneren oberen Quadranten eine 3 mm lange Wunde, in welcher Iris liegt. Vordere Kammer völlig aufgehoben, Blut auf der Iris, Pupille nach innen oben verzogen, unregelmässig. Linse, soweit sie im Pupillargebiet sichtbar, klar; im Corp. vitr. ein ziemlich beträchtlicher Bluterguss. S: Finger auf 5′. — Druckverband, Rückenlage, wobei sich die vordere Kammer in 24 St. herstellt und das Blut resorbirt. Leuchtet man jetzt von unten aussen in die Pupille, so bemerkt man, entsprechend der Cornealwunde, eine circumscripte, etwa stecknadelkopfgrosse Trübung in der Kapsel und vorderen Corticalis. Dieselbe blieb, während die Cornealwunde glatt heilte, 14 Tage hindurch völlig stationär und S stieg nach Resorption der Glaskörperblutung auf 1. Dann trat bei ganz reizlosem Auge eine

[1]) Klin. Monatsbl. f. Augenheilk. 1880 pag. 265.

sich schnell ausbreitende Trübung der vorderen und hinteren Corticalis in der inneren Hälfte der Linse auf, so dass S in 3 Tagen wieder auf $^1/_2$ sank. 5 Wochen später stellte sich Patient mit vorgeschrittener Cataract (Finger auf 10') noch einmal vor, kam aber dann nicht mehr wieder.

Ungewöhnlich erscheint in diesem Fall das Verhalten der Linse. Da ohne Zweifel eine Verletzung der vorderen Kapsel stattgefunden, so wäre von vornherein die Entwickelung einer Cataract zu erwarten gewesen, wenn die Wunde nicht durch die angelagerte Iris geschlossen oder etwa primär eine Verheilung derselben erfolgt wäre. Lag aber eine dieser Eventualitäten vor — und dafür spricht ja die Beschaffenheit des Auges in den ersten Wochen nach der Verletzung — so erklärt sich schwer die später eintretende, rapide Linsentrübung. Am meisten scheint mir die Annahme für sich zu haben, dass in Folge der von der Cornealnarbe auf die Iris ausgeübten Zerrung dieselbe zum Theil von der Kapselwunde retrahirt und so dem Humor aqueus Zutritt zur Linsensubstanz geschafft wurde. —

4) Conrad Dahmer, 56 J., verletzte sich am 12/V. 80 beim Zerkleinern von Bohnenstangen das r. Auge durch ein abgeschlagenes Stück, welches ihm mit grosser Gewalt in das Gesicht flog. Trotz der Unmöglichkeit das Auge zu öffnen, trotz heftiger Schmerzen wartete Patient 12 Tage, bis er endlich die Klinik aufsuchte. Status: mässige Schwellung der Lider, starke conj. und cil. Injection, Chemose in der unteren Hälfte der Conjunctiva bulbi. In der Cornea, unterhalb des horizontalen Meridians, eine fast die untere Hälfte derselben einnehmende und noch ca. 2 mm in die Sklera sich hinein erstreckende Wunde mit klaffenden, unregelmässig gezackten, aufgeworfenen Rändern, welche von der quer durchschlagenen, mit der Uvea nach aussen gedrehten Iris bedeckt sind. Umgebung der Cornealwunde, besonders nach unten zu, intensiv grau getrübt. Im inneren Theil derselben liegt zwischen den Irisrändern eine stecknadelkopfgrosse, wenig prominente Glaskörperblase. Vordere Kammer innen total aufgehoben, aussen sehr abgeflacht, Pupille etwas erweitert, reactionslos, nach der Hornhautwunde verzogen. Linse in den äusseren $^2/_3$ durchsichtig im inneren $^1/_3$ leicht getrübt. Augenhintergrund wegen Glaskörperblutung nicht sichtbar. Visus aufgehoben, Lichtschein und Projection aber normal. — Druckverband, Rückenlage, Heurteloup. —

Da der Glaskörpervorfall in den nächsten Tagen sich etwas vergrösserte und die Heilung der Hornhautwunde hinderte, so wurde er abgekappt, worauf es in 3 Wochen zu festem Verschluss der Wunde kam. Wegen

starker Spannung der Iris wurde noch eine Iridectomie nach oben ausgeführt und Patient dann am 8/VII. mit reizlosem Auge entlassen. S: Finger auf 8'. Pupillargebiet und Glaskörper klar, Augenhintergrund normal. Besserung des Visus bei allmähliger Aufhellung der an die Narbe grenzenden, diffusen Cornealtrübung noch zu erwarten, falls sich nicht secundär Cataract entwickelt.

5) Georg Finkernagel, 33 J., sprang am 25/V. 80 von einem Wagen, dessen Zugochsen durchgingen herab und empfand dabei sofort einen sehr heftigen Schmerz im l. Auge. Ob er dasselbe mit dem Stiel der Peitsche oder an einem am Wege stehenden Dornbusch verletzt, wusste er nicht anzugeben. Am nächsten Tage folgender Status: l. leichte Excoriation der Lider, Lichtscheu, Thränen, lebhafte Injection besonders in der äusseren Hälfte des Bulbus. Im horizontalen Meridian am äusseren Cornealrande eine rundliche perforirende Wunde von der Grösse eines starken Stecknadelkopfes; am äusseren Rande der Oeffnung liegt Iris, der innere Theil wird von einer Glaskörperblase eingenommen; anstossende Zone der Cornea leicht grau getrübt, die übrige Cornea transparent. Vordere Kammer sehr flach, zur Hälfte mit Blut gefüllt. Linse normal, Glaskörper voll Blut, Augenhintergrund nicht sichtbar, Corp. cil. oben auf Druck empfindlich. Visus: Finger auf 2'. — Iris und Glaskörperprolaps wurden sofort abgekappt. Unter Druckverband, Rückenlage und künstlicher Blutentziehung resorbirte sich allmählig das Blut aus vorderer Kammer und Corpus vitreum und Patient konnte am 21/VI. mit S = $^1/_{10}$ entlassen werden. 6 Wochen später war bei Fehlen aller Reizungserscheinungen S > $^2/_3$.

6) Conrad Seim, 56 J., kommt am 29/V. 80 zur Aufnahme, nachdem ihm am Tage vorher beim Schafscheeren ein Thier mit den Hinterfüssen die Scheere in's Gesicht geschleudert. Lider beider Augen stark mit Blut unterlaufen und geschwellt. Rechtes Auge bis auf eine subconjunctivale Ecchymose intakt; links sehr starker Bluterguss unter die Conjunctiva bulbi. Von der unteren Corneoskleralgrenze erstreckt sich eine Wunde schräge nach aussen und oben fast bis zum äusseren Cornealrande, die durch einen Irisprolaps verlegt ist. Vordere Kammer von normaler Tiefe, Pupille erweitert und gegen die Hornhautwunde nach unten verzogen, Pupillargebiet klar, von der Linse keine Spur nachweisbar, die Flammenbildchen bei seitlicher Beleuchtung fehlen. Augenhintergrund durch Blut im Glaskörper verdeckt. Corpus ciliare auf Druck schmerzhaft. Visus: Handbewegungen in nächster Nähe. Sofortige Abkappung des Prolapsus iridis, Druckverband, Rückenlage, Blutentziehung. Trotz äusserst unruhigen Verhaltens des Patienten verlief die Heilung glatt. Nach Resorption des Blutes im Glaskörper fand sich, dass die Linse in der Kapsel nach unten-innen in denselben luxirt war und ihre

Transperenz behalten hatte. Bei der Entlassung am 13/VII. zählte Patient Finger auf 7'; 4 Wochen später war S. l. mit + $3^1/_2$ ⊃ cyl. + 30 = $^1/_{10}$; in der Nähe wurde Jäger 5 fliessend gelesen.

7) Fritz Johst, 56 J., wurde am 26/VII. 80 von einer Kuh mit dem Horn in das linke Auge gestossen; Tags darauf kam er in die Klinik. Mässige Röthung und Schwellung der Lider des l. Auges, starke Injection und Chemose der Conjunctiva bulbi. Im inneren unteren Quadranten der Cornea, dicht am Rande, eine unregelmässig gestaltete Wunde mit gelbgrauen Rändern, in welcher ein etwa erbsengrosser eiternder Glaskörperprolaps liegt. Hornhaut in toto diffus rauchig getrübt. Vordere Kammer sehr tief, fast ganz mit Blut erfüllt, so dass man über die Beschaffenheit von Iris und Linse, sowie über das Verhalten des Corpus vitreum sich kein Urtheil bilden kann. Visus aufgehoben, Lichtschein vorhanden, Projection nach oben unbestimmt, nach den übrigen Richtungen normal. — Nach Abkappung des Glaskörpervorfalles, einer künstlichen Blutentziehung und mehrtägiger Anwendung des Druckverbandes bei strenger Rückenlage schloss sich allmählig die Wunde in der Cornea und das Blut in der vorderen Kammer resorbirte sich so weit, dass ein Einblick in das Innere des Auges möglich wurde. Da zeigte sich denn, dass die Iris nach hinten in den Glaskörper übergeschlagen und die Linse in ihrer Kapsel durch die Cornealwunde aus dem Auge getreten, während der ganze Glaskörper mit Blutgerinnseln durchsetzt war. — Trotz der schweren Verletzung verlief die weitere Heilung günstig, so dass Patient am 19/VIII. mit reizlosem Auge entlassen werden konnte. Obgleich noch zahlreiche flockige und membranöse Trübungen im Glaskörper nachweisbar waren, betrug S mit + $3^3/_4$ schon $^1/_5$.

Die mitgetheilten Krankengeschichten bestätigen die Erfahrung, dass selbst sehr schwere Verletzungen des vorderen Augapfelabschnittes mit Erhaltung eines relativ guten Sehvermögens heilen können, wenn nur die Wunde nicht zugleich inficirt oder das Corpus ciliare mit getroffen wird. Empfindlichkeit desselben in den ersten Tagen nach dem Trauma kommt häufig vor, auch ohne dass die Wunde bis in seine unmittelbare Nähe reicht und hat keine prognostisch schlimme Bedeutung. — In therapeutischer Beziehung scheint mir neben einer mässigen Antiphlogose und absoluter Ruhe für die erste Zeit ein exspectatives Verfahren weitaus am zweckmässigsten zu sein, wenn nicht ganz dringende Indicationen für einen operativen Eingriff vorliegen. —

Unbedingt verloren gebe ich Augen, bei welchen eine Durchtrennung der Sklera in der Gegend des Corpus ciliare mit Ver-

letzung desselben oder Einlagerung in die Skleralwunde stattgefunden hat und enucleire daher jeden derartigen Bulbus, wenn sich an ihm nicht etwa bereits die Symptome einer beginnenden oder ausgesprochenen Panophthalmitis zeigen. Eine solche künstlich hervorzurufen, um dem Patienten einen phthisischen Stumpf zu erhalten, habe ich mich nie entschliessen können, weil mir der Gewinn in keinem Verhältniss zu den Beschwerden zu stehen scheint, welche wir dem Kranken damit auferlegen. — Lässt sich eine direkte Verletzung des Corpus ciliare bei Skleralwunden nicht mit voller Sicherheit nachweisen, so mache ich mein Handeln von dem Grade der Empfindlichkeit desselben abhängig, der täglich genau geprüft wird. Besteht Schmerzhaftigkeit spontan oder bei Berührung durch längere Zeit, oder steigert sie sich gar trotz Druckverband und Rückenlage, so enucleire ich das Auge unter allen Umständen. Das Vorhandensein eines geringen Restes von Sehvermögen kann mich in solchen Fällen niemals veranlassen von der Enucleation abzustehen, denn die Gefahr einer sympathischen Erkrankung ist bei denselben zu gross. Schwindet dagegen die Empfindlichkeit des Corpus ciliare, so schiebe ich zunächst die Enucleation hinaus, weise aber die Kranken an, sich ab und zu wieder vorzustellen.

Verletzungen, welche zu dieser Kategorie gehörten, wurden 9mal beobachtet. Einmal kam es kurz nach der Aufnahme des Kranken in die Klinik zum Ausbruch einer Panophthalmitis, einmal wurde der verletzte Bulbus phthisisch bei völliger Unempfindlichkeit des Corpus ciliare auf Druck, so dass die Enucleation verschoben werden konnte, 7mal mussten die Augen sofort enucleirt werden. Da der pathologisch-anatomische Befund an denselben mir von Interesse zu sein scheint, so theile ich diese Fälle kurz mit.

8) Johann Deuchert, 57 J., wird am 13/VIII. 79 durch das Horn einer Kuh am l. Auge verletzt. 4 mm über dem oberen Cornealrande eine ca. $1^1/_2$ cm lange, horizontal verlaufende Wunde der Sklera, in welcher Corpus ciliare und die Linse liegt. Blutung in der vorderen Kammer und in dem Corpus vitreum. Visus völlig aufgehoben. Enucleation. — Der in Müller'scher Lösung gehärtete Bulbus wird horizontal durchschnitten. In seiner oberen Hälfte, nahe dem Cornealrande, ein erbsengrosses Loch in der Sklera, aus welchem ein Fetzen von Iris und Corpus ciliare nebst der in der Kapsel eingeschlossenen Linse heraushängt. Von Glaskörper im Bulbus keine Spur, dagegen eine Menge Blut. In der ganzen inneren Hälfte und auch in der äusseren

bis zum Aequator sind die unteren $^2/_3$ der Choroidea abgelöst, im oberen Theil und gegen die Papilla optica hin liegt sie der Sklera noch an. Retina an der Papille abgerissen, auf einen Haufen zusammengefaltet, in der unteren Bulbushälfte dicht hinter dem Corpus ciliare liegend.

9) Wilhelm Steinmüller, 5 J. Am 27/III. 80 Verletzung des r. Auges durch einen Messerstich. Grosse Wunde in der Cornea, die im inneren oberen Quadranten beginnend zuerst gegen die Mitte der Hornhaut verläuft und hier unter einem stumpfen Winkel nach unten und innen umbiegend, sich noch ca. 3 mm weit in die Sklera erstreckt. Im unteren Theil derselben liegt ein Glaskörpervorfall. Linse verletzt, grau getrübt. Corpus ciliare anfangs wenig, in den nächsten Tagen aber immer mehr schmerzhaft, daher am 5/IV. Enucleation. Der gehärtete Bulbus wird horizontal durchschnitten. Cornea in der Umgebung der Wunde in der Breite von ca. 3 mm eitrig infiltrirt. In der Wunde liegt vereiterter Glaskörper und die innere Hälfte der Iris; vordere Kammer aussen vollständig aufgehoben, innen mit getrübter Linsenmasse gefüllt. Die äussere Hälfte der Iris und das Corpus ciliare befinden sich in normaler Lage, innen ist das Corpus ciliare in den Bulbus hineingezerrt. Das Innere des Auges wird von einem mächtigen Glaskörperabscess eingenommen. Retina total abgelöst, zusammengeballt, am Opticuseintritt liegend. Choroidea makroskopisch unverändert. Bulbus im Ganzen stark geschrumpft und eckig.

10) Johann Aumann, 63 J. Verletzung des r. Auges durch einen Holzsplitter am 26/V. 80. Vom inneren Cornealrand anfangend eine ca. 5 mm lange, breit klaffende Wunde der Sklera, in welcher Corpus ciliare, Glaskörper und Retina liegt. Corpus ciliare sehr schmerzhaft, kein Lichtschein. Nach Abkappung des Prolapsus corp. vitr. und Vernähung der Wunde Enucleatio. — Gehärteter Bulbus horizontal durchschnitten. Vordere Kammer völlig aufgehoben, Linse in normaler Lage, durchsichtig; ihre Kapsel in der inneren Hälfte verdickt. Retina durch einen mächtigen Bluterguss, der die äusseren $^2/_3$ des Bulbus einnimmt, ganz nach innen herübergedrängt, hinten mit der Papille, vorn mit der Narbe in der Corneoskleralgrenze zusammenhängend. Von Glaskörper kaum eine Spur vorhanden. Bulbus in der inneren Hälfte stark gefaltet.

11) Johann König, 70 J., wird am 28/VI. 80 recipirt, nachdem ihm 16 Tage vorher ein Knabe mit dem Finger heftig in das rechte Auge gestossen. Mässige Röthung und Schwellung der Lider, starke Injection und Chemose der Conjunctiva bulbi in der inneren oberen Hälfte. Dicht am oberen Cornealrande in der Sklera eine zackige, perforirende Wunde, in der ein erbsengrosser Irisprolaps liegt. Vordere Kammer vorhanden, Pupille eng, nach innen oben verzogen, viele Synechien, Pupillarexsudat. Lichtschein: unbestimmt. Corpus ciliare anfangs wenig,

allmählig aber immer mehr schmerzhaft trotz Iridectomie und Abkappung des Prolapses, daher am 22/VII. Enucleatio. — Der gehärtete Bulbus wird vertical durchschnitten, so dass der Schnitt die Wunde trifft. Cornea am oberen Rande tief eingezogen, Corpus ciliare im oberen Theil gegen die Wunde hingezerrt. Pupille durch ein dickes Exsudat verschlossen. Linse in normaler Lage, durchscheinend, aber viele intensiv weiss getrübte Stellen enthaltend. Der ganze Glaskörper in eine eiterige Masse verwandelt. Retina nicht abgelöst, dagegen die Choroidea in ihrer oberen Hälfte bis gegen den Aequator hin.

12) Christian Ullmann, 20 J., erhielt am 21/XI. 80 in das l. Auge einen Stich mit einer Gabel; 2 Tage später kam er in die Klinik. Lider geschwollen, heftige subjective Reizsymptome, Conjunctiva bulbi in der inneren Hälfte sehr stark, in der übrigen Ausdehnung mässig chemotisch, lebhaft injicirt. Dicht am inneren Cornealrande eine kleine Wunde in der Sklera, ca. ½ cm nach unten innen von dieser eine zweite, in welcher eine kleine Glaskörperblase liegt, im inneren oberen Quadranten der Cornea eine dritte, deren Ränder graugelb verfärbt und etwas gewulstet sind. Vordere Kammer tief, zum grossen Theil mit Blut gefüllt, Linse diffus getrübt. Corpus ciliare auf Druck empfindlich, Visus aufgehoben, Lichtschein und Projection normal. — Unter Antiphlogose und Druckverband gingen die Entzündungserscheinungen in den ersten Tagen etwas zurück und das Blut in der vorderen Kammer resorbirte sich zum grossen Theil. Man sah jetzt einen Einriss in der Iris, der vom inneren Pupillarrande bis zum Ciliarrande reichte, sowie breite Verwachsungen der Iris mit der vorderen Kapsel an der inneren und äusseren Seite. In der Nähe der Carunkel fand sich eine vierte Wunde, durch die vierte Zinke der Gabel hervorgerufen, die indessen nur die Conjunctiva zu betreffen schien. — In den nächsten Wochen steigerte sich die Entzündung wieder, der Lichtschein ging verloren und der Bulbus wurde am 18/XII. enucleirt. — Nach seiner Erhärtung wird er horizontal durchschnitten. Auf der Grenze des inneren und mittleren Drittels der Cornea verläuft schräge gegen den inneren Pupillarrand hin ein Stichkanal. Vordere Linsenkapsel an der entsprechenden Stelle verletzt. Innere Hälfte der Iris verdickt, Pupillarrand mit der getrübten Linse verlöthet und etwas nach vorn gedrängt; Corpus ciliare in normaler Lage. Linse von unregelmässiger Form, von vorn nach hinten abgeflacht, Kapsel gefaltet und verdickt. Retina durch ein Exsudat total abgelöst, nur an der Papille und der Pars ciliaris noch anliegend, vielfach gefaltet. Glaskörper eiterig infiltrirt, einzelne grosse Eiterpfröpfe enthaltend.

13) Philipp Damm, 8 J., verletzte sich das r. Auge am 12/II. 81 dadurch, dass er auf eine Wasserflasche fiel, die dabei zerbrach. Rechtes oberes Lid vom äusseren Augenwinkel bis zur Nase hin seiner ganzen

Dicke nach in der Mitte durchschnitten. Bulbus collabirt; in seinem horizontalen Durchmesser eine ziemlich glatte perforirende Schnittwunde, welche an der äusseren Seite des Aequators in der Sklera beginnend bis zum inneren Cornealrand reicht. In ihrer äusseren Hälfte liegt Glaskörper und Corpus ciliare; Linse fehlt. Schliessung der Bulbuswunde durch feine Suturen, dann Enucleatio. Bei der Durchschneidung des gefalteten Augapfels fand sich totale Amotio mit zahlreichen Netzhautblutungen, namentlich in der Umgebung der Papille.

14) Elisabeth Zehring, 23 J., schlug am 19/II. 81 in der Dämmerung, als sie mit dem Reinigen eines eisernen Ofens beschäftigt war, mit dem linken Auge auf eine scharfe Kante desselben so heftig auf, dass sie für kurze Zeit das Bewusstsein verlor. Beim Erwachen hatte sie das Sehvermögen auf diesem Auge völlig eingebüsst und kam daher in die Klinik. Leichtes Oedem der Lider, aber keine Verletzung derselben. Bulbus etwas vorgetrieben, stark injicirt. Vom oberen Cornealrande verläuft nach unten und innen bis gegen die Insertion des Rectus internus eine breite, klaffende Risswunde, in der Glaskörper und Corpus ciliare liegen. Bulbus bei Berührung, aber auch spontan sehr schmerzhaft, Lichtschein aufgehoben. Enucleatio. Bei der Durchschneidung des Augapfels zeigt sich, dass derselbe fast gar keinen Glaskörper, sondern nur Blut enthält. Retina total abgelöst, Chorioidea in der Nähe der Wunde.

II. Fremdkörper in der vorderen Kammer.

Nur ein hierher gehöriger Fall kam zur Beobachtung.

15) Carl Henn, 17 J., verletzte sich am 24/III. 81 das r. Auge durch einen abspringenden Eisensplitter, der in der Cornea stecken blieb. Am folgenden Tage versuchte ein Arzt denselben zu extrahiren, brach ihn dabei aber ab, so dass in den tiefesten Schichten der Cornea ein Theil sitzen blieb. Derselbe hatte eine dreieckige Gestalt und war mit einer Spitze schon durch die Descemet'sche Haut gedrungen. Wegen grosser Unruhe wurde Patient narcotisirt und zunächst versucht, den Fremdkörper mit einer Nadel herauszuheben; dies gelang nicht, da derselbe zu fest eingekeilt war. Um ihn etwas zu lockern, wurde darauf die Wunde mit der Spitze eines Gräfe'schen Messers ein wenig erweitert, in demselben Augenblicke fiel er aber auch in die vordere Kammer und legte sich oben aussen auf die Iris dicht neben dem Pupillenrande, während einige Tropfen Humor aqueus abflossen. Sofort wurde mit einer Lanze ein Einstich am oberen-äusseren Cornealrande gemacht. Der Versuch, das Corpus alienum allein mit einer feinen Pincette zu fassen, misslang wegen dessen Kleinheit, daher zog ich es mit der anliegenden Iris vor und schnitt diese ab. Glatte Heilung, S = 1.

III. Cataracta traumatica.

Verletzungen der Linse wurden 10mal beobachtet; theils handelte es sich dabei um kleine eingedrungene Fremdkörper, theils um Stich- oder Schnittwunden der Cornea, wobei auch die Linse getroffen war.

16) Friedrich Rohrbach, 15 J.
17) Gustav Magnus, 23 J.
18) Wilhelm Befort, 37 J.

} Die 3 Fälle sind bereits von Dr. Vossius[1]) veröffentlicht.

Dem letzten, in welchem es sich um einen in die hinteren Schichten der Linse gedrungenen Fremdkörper handelte, habe ich noch die Bemerkung hinzuzufügen, dass die Transparenz der Linse, die durch einen Zeitraum von 6 Wochen unverändert fortbestand, sich nicht für die Dauer erhielt. 6 Monate später wurde eine ziemlich weit vorgeschrittene Trübung konstatirt und Patient zählte nur noch Finger auf 4 Fuss. Seitdem hat derselbe sich nicht wieder vorgestellt.

19) Otto Diez, 11 J., Verletzung des l. Auges durch einen Steinsplitter am 27/II. 80. Centrale, ca. 3 mm lange, gezackte Wunde der Cornea. In der vorderen Kapsel, in einigem Abstand von einander, 2 feine Wunden, Linse diffus getrübt, etwas gebläht, mehre feste hintere Synechien. Es wurde zunächst das Verschwinden der traumatischen Reaction und die völlige Trübung der Linse abgewartet und erst 4 Wochen nach der Verletzung die einfache lineare Extraction gemacht. Normaler Heilungsverlauf. Dicke Cataracta secundaria. S : Finger auf 3′. Patient wurde zur Nachoperation nach 6 Monaten bestellt, die sicher ein gutes Resultat ergeben wird.

20) Christian Arnold, 7 J. Am 7/IV. 80 flog dem Knaben ein Stück einer zerspringenden Stricknadel in das r. Auge, ohne dass er dabei nennenswerthen Schmerz empfunden. Er besuchte noch 4 Tage die Schule und kam dann, weil er auf dem Auge schlecht sah, in die Klinik. In der Cornea über dem äusseren Pupillarrande eine stecknadelkopfgrosse Perforationsstelle mit grau verfärbten Rändern, welcher die Iris adhärirt. Neben der Synechie im Gewebe der Iris ein kleines Loch, durch welches man die Linse sieht. Vordere Kammer flach, Pupille eng und verzogen, Linse diffus getrübt, wenig gequollen. Visus aufgehoben, Lichtschein und Projection normal. Ohne alle Reizerscheinungen trat allmälig eine Quellung und Resorption der Linse ein; eine Erweiterung der Pupille war dabei nicht zu erreichen, vielmehr spannte sich die Iris mit der Zeit in der Richtung der Narbe immer straffer an, so dass eine Iridectomie nach

[1]) l. c.

oben ausgeführt werden musste. Weitere Resorption der Linse ohne Störung, so dass Patient mit tiefschwarzem Pupillargebiet entlassen wird. Genaue Bestimmung von S unmöglich, da Patient nicht lesen kann; mit + 4¼ zählt er Finger prompt auf 20'.

21) Peter Braun, 27 J., wurde am 6/IV. 80 durch einen Eisensplitter am l. Auge verletzt. Die darauf folgenden Schmerzen waren nicht bedeutend, sodass Patient seine Arbeit im Bergwerk noch 5 Tage fortsetzte; erst die progressive Abnahme seines Sehvermögens führte ihn nach der Klinik. In der unteren Hälfte der Cornea eine halbmondförmige Wunde von ca. 1 ctm Ausdehnung mit etwas gewulsteten, grau verfärbten Rändern, zwischen denen ein in der Ueberhäutung begriffener Irisprolaps liegt. Vordere Kammer in der unteren Hälfte fast aufgehoben, in der oberen abgeflacht. Humor aqueus trübe, Pupille eng und nach der Wunde hin oval verzogen, keine Synechien. Im Pupillargebiet die getrübte, stark gequollene Linse. Corpus ciliare nicht empfindlich. Von einem Fremdkörper keine Spur. — Die Pupille erweiterte sich leicht auf Atropin, das Auge war wenig injicirt, die Quellung und Trübung der Linse machte schnelle Fortschritte. Am 23/IV. plötzlich heftige Reizungserscheinungen, nachdem die quellende Linse fast die hintere Hornhautfläche erreicht. Breite Iridectomie nach oben. — Die Entfernung der Linse gelingt selbst nach ausgiebiger Zerreissung der vorderen Kapsel nicht, die Cohärenz des Linsenbreies ist zu gross. Trotzdem Nachlass der entzündlichen Symptome, allmälige spontane Aufsaugung der Linsenmassen, sodass das Pupillargebiet zuletzt tief schwarz wird. Entlassung am 16/VI. S am 25/VII. mit + 4¼ ⊃ + ⅛ cyl. = ⅔.

22) Heinrich Deusing, 19 J., verletzte sich am 10/VI. 80 das l. Auge im Bergwerk durch ein abspringendes Stück Eisenstein. Visus sofort bis auf Wahrnehmung von Lichtschein aufgehoben. 6 Tage später kommt Patient in die Klinik. — Lebhafte ciliare Injection. Dicht unter dem horizontalen Meridian der Cornea verläuft vom inneren Rande her eine ca. 3 mm lange unregelmässige Narbe nach oben-aussen. In ihrer Mitte liegt die Spitze des eingerissenen Pupillarrandes, der gegen die Narbe hingezogen ist. Pupille durch Atropin unregelmässig erweitert. Vordere Kammer in der äusseren Hälfte normal tief, in der inneren durch die quellende Linse abgeflacht, die einen ziemlich grossen Einriss in der vorderen Kapsel zeigt. Lichtschein und Projection normal. Im Lauf der nächsten 4 Wochen trübte sich ohne nennenswerthe Reizerscheinungen allmählig die ganze Linse und zahlreiche Flocken traten in die vordere Kammer. Am 13/VII. Extraction mit Lanzenschnitt und Iridectomie nach oben. Glatte Heilung. Cataracta secundaria, die später discidirt werden soll. S : Finger auf 20'. Patient kam nicht wieder.

23) Carl Götz, 49 J. Verletzung des r. Auges am 19/VIII. 80

beim Arbeiten im Bergwerk durch einen Steinsplitter. Heftiger Schmerz, Aufhebung des Sehvermögens; 2 Tage später Aufnahme in die Klinik. Lebhafte Injection des Bulbus. Im Centrum der Cornea eine horizontal verlaufende, ca. $1^1/_2$ mm lange schmale Wunde. Vordere Kammer in der Mitte durch die getrübte quellende Linse abgeflacht, Iris sehr hyperämisch, Pupille eng, ihr innerer Rand an die Linse geheftet. Corpus ciliare empfindlich, intraocularer Druck sehr bedeutend gesteigert. Visus aufgehoben, Lichtschein vorhanden. — Die Drucksteigerung und Schmerzhaftigkeit erreichte am nächsten Tage eine solche Höhe, dass ich mich trotz der heftigen Entzündungserscheinungen zu einer Iridectomie entschloss. Dieselbe war von den übelsten Folgen: sowohl von der Einstichsstelle im Skleralbord, als auch von der Wunde in der Cornea aus kam es zu eitriger Infiltration der Hornhaut und dieselbe suppurirte total in Zeit von 5 Tagen. Da sich um diese Zeit Symptome bevorstehender Panophthalmitis zeigten, so wurde das Auge enucleirt. Bei der Durchschneidung desselben fand sich eitrige Infiltration des Glaskörpers, der Retina und Chorioidea.

24) Carl Sann, 24 J., stiess sich am 26/VII. 80 mit einem Taschenmesser in das r. Auge und stellte sich Tags darauf in der Klinik vor. Starke Injection des Bulbus, in der unteren Hälfte subconjunctivale Ecchymosen und Chemose der Conjunctiva. In der Cornea eine von innen-oben nach aussen-unten verlaufende lineare Wunde, welche oben ca. $2^1/_2$ mm vom Rande entfernt bleibt, unten aber bis in die Sklera reicht. Iris im unteren Theile vom Pupillar- bis zum Ciliarrande durchschnitten, der äussere Wundrand der Narbe anhaftend, Pupille nach unten divergirend. Auf der Iris Blut, im Pupillargebiet ein graues Exsudat. Corpus ciliare auf Druck ein wenig empfindlich. Visus aufgehoben, Lichtschein vorhanden. Unter Druckverband und Atropin schloss sich die Wunde, resorbirte sich das Exsudat und erweiterte sich die Pupille nach innen und unten und man erkannte jetzt eine Trübung der Linse, die sich zunächst auf die Gegend des hinteren Pols beschränkte, allmälig sich aber über die ganze Linse ausbreitete. Das Auge blieb dabei ziemlich reizlos und es kam nach und nach zu Schrumpfung der Linse mit Ausbildung einer dicken Cataracta secundaria. Nach vorangeschickter Iridectomie wurde diese mit der Scheerenpincette durchschnitten. In der anfänglich klaren Pupille bildete sich später wieder ein feines, graues Häutchen, welches später noch einmal wird discidirt werden müssen. S = $^1/_{10}$.

25) Heinrich Franz, 45 J., Verletzung des r. Auges durch ein abspringendes, ziemlich grosses Stahlstück am 4/X. 80. In der Nähe des inneren Cornealrandes eine lappenförmige Wunde von 5 mm Länge und 1 mm Höhe mit aneinander liegenden, grau verfärbten Rändern. Vordere Kammer flach, in der unteren Hälfte mit Blut gefüllt; Pupille eng, innen

eingerissen, unter der Cornealwunde adhärirend. Vordere Kapsel unterhalb des oberen Pupillarrandes eingerissen, Linse in der Gegend des hinteren Pols getrübt. Augenhintergrund nicht sichtbar. Corpus ciliare wenig empfindlich. Visus aufgehoben, Lichtschein vorhanden. — Unter zunehmenden Entzündungserscheinungen von Seiten der Iris erfolgte ziemlich schnell eine starke Trübung und Quellung der Linse. Die Cornealwunde wurde dadurch wieder zum Klaffen gebracht, und aus ihr traten von Zeit zu Zeit eitrig infiltrirte Linsenpfröpfe. Vom Pupillarrand aus entwickelten sich zahlreiche feine Gefässe, welche in die getrübte Linse hinein sich verlängerten und dieser ein röthliches Aussehen verliehen. Dabei verschlechterte sich der Lichtschein mehr und mehr, die Trübung der Cornea steigerte sich, das ganze Pupillargebiet wurde durch ein dickes Exsudat eingenommen. — Der Versuch, 6 Wochen nach der Verletzung durch eine Iridectomie den totalen Pupillarverschluss zu beseitigen, misslang, da die Pincette von dem mit starrem Exsudat durchsetzten Irisgewebe abglitt. — In den nächsten 14 Tagen wurde der Bulbus allmälig im vorderen Abschnittt flach und etwas eckig, der Lichtschein ging gänzlich verloren, das Corpus ciliare blieb empfindlich, so dass ich mich zur Enucleation entschloss. — Der gehärtete Augapfel wurde horizontal durchschnitten. Er erschien in allen Durchmessern verkleinert; Sklera und Cornea durchweg verdickt. An der inneren Corneoscleralgrenze eine Perforationsstelle, in welche Iris und vereiterten Glaskörper hineingezogen sind. Chorioidea in der inneren Hälfte bis gegen den Aequator hin abgelöst; zwischen ihr und der Sklera ein eitriges Exsudat. Retina total abgelöst, nur noch am Corpus ciliare und der Papille haftend. Glaskörper völlig vereitert.

An die mitgetheilten Fälle von Linsenverletzung schliesse ich noch einen von Luxation der Linse unter die Conjunctiva durch Trauma an:

26) Catharina Volk, 75 J., glitt am 10/VIII. 80 beim Viehfüttern im Stall aus und stiess mit dem r. Auge gegen einen im Thürpfosten befindlichen eisernen Kloben. Sie empfand sofort heftigen Schmerz, kam aber trotzdem erst nach 4 Tagen in die Klinik. Lider geschwollen, blutig infiltrirt. Starke conjunctivale und ciliare Injection, Chemose der Conjunctiva bulbi. Unterhalb der Cornea ist die Conjunctiva an einer umschriebenen Stelle von der Sklera abgehoben. Durch sie hindurch sieht man einen gelblichen Körper von dem Aussehen einer senilen Linse, der sich unter der Conjunctiva seitlich verschieben lässt, durch Druck aber nicht zum Verschwinden zu bringen ist. Eine Skleralwunde nicht sichtbar. Corpus ciliare in der ganzen oberen Hälfte bei Berührung schmerzhaft. Bulbus sehr weich. Im Centrum der Cornea ein altes adhärirendes Leucom.

Vordere Kammer flach, unten-innen mit frischem Blut erfüllt. In der Iris ein Colobom nach unten-innen, die normale Pupille durch ein dickes Exsudat verschlossen. Augenhintergrund nicht sichtbar, Visus aufgehoben, Lichtschein und Projection normal. — Nach Durchschneidung der Conjunctiva wird die Linse entfernt. Die lebhaften Kopfschmerzen, über welche Patientin bei der Aufnahme klagte, verloren sich nach der Operation sofort und kehrten auch nicht wieder. Glatte Heilung. — Bei der Entlassung: S Finger auf 4′.

Mit Rücksicht auf die Schwere der vorangegangenen Verletzungen sind die durch die Behandlung erzielten Resultate in Bezug auf das Sehvermögen bei den traumatischen Cataracten wohl als günstig zu bezeichnen, denn von 10 Patienten erhielten 6 eine auch für feinere Arbeiten ausreichende Sehschärfe ($^2/_3$—$^1/_{10}$), bei einem war S $< {}^1/_{10}$, aber durch Discission der vorhandenen Cat. secun. sicher zu bessern, einer wurde mit Pupillarverschluss, aber gutem Lichtschein und Aussicht auf eine erfolgreiche Nachoperation entlassen, zweimal musste das verletzte Auge enucleirt werden. — In einem dieser Fälle (Nr. 23) hat möglicherweise die Ausführung der Iridectomie, welche mir wegen der kolossalen intraocularen Drucksteigerung unaufschieblich erschien, zur gänzlichen Zerstörung des Sehvermögens mit beigetragen, und ich würde mich in Zukunft selbst auf die Gefahr eines secundären Glaucoms hin sehr schwer entschliessen, an einem frisch verletzten Auge bei heftigen Entzündungserscheinungen einen operativen Eingriff zu unternehmen. Versuche, die quellende Linse innerhalb der ersten 8—14 Tage nach der Verletzung aus dem Auge zu entfernen, gelingen höchstens bei Kindern einigermassen und hier sind sie überflüssig, weil bei der Nachgiebigkeit der Bulbuswandungen nicht leicht dauernde Drucksteigerung sich ausbildet. Bei Erwachsenen tritt entweder sehr wenig oder gar keine Linsensubstanz aus, auch wenn man die Kapsel ausgiebig einreisst; die Cohärenz der einzelnen Linsentheile ist eben bei Cataracta traumatica lange Zeit hindurch so gross, wie bei keiner anderen Staarform. Je später man desswegen in solchen Fällen operirt, desto bessere Resultate wird man meiner Ueberzeugung nach erzielen.

IV. Dynamitverletzungen

der Augen wurden zweimal beobachtet. Beide Fälle betrafen Bergleute, beide führten zu totaler doppelseitiger Erblindung. Besonders

gefährlich scheint mir der in den Dynamitpatronen enthaltene feine Sand zu sein, welcher bei der Explosion derselben mit furchtbarer Gewalt in alle Gewebe des Auges eindringt und, ohne dass ausgedehnte Zerreissungen der Bulbuswandungen vorzuliegen brauchen, zu Zerstörung der Augen führt. —

27) Philipp Kopp, 44 J., tauchte am 5/II. 80, um schnell warmes Wasser zu bekommen, eine rothglühende Eisenstange in einen mit Wasser gefüllten Kübel, in welchem vorher Dynamitpatronen erweicht waren. Es erfolgte sofort eine heftige Explosion, Patient empfand lebhaften Schmerz im Gesicht und in den Augen und konnte nichts mehr sehen. Am nächsten Tage kam er in die Klinik. Vielfache oberflächliche Verletzungen im Gesicht und an den Lidern, Conjunctiva bulbi chemotisch, Hornhäute diffus getrübt, dicht von feinen Sandkörnchen durchsetzt, die in den verschiedensten Schichten sitzen; vordere Kammer beiderseits aufgehoben, Cat. traumatica. Links am oberen äusseren Cornealrande eine perforirende Wunde von ca. 5 mm Länge, rechts keine erheblichere Perforation der Bulbuswandungen nachweisbar. Rechts ist Lichtschein vorhanden, links fehlt derselbe. — Unter heftigen Entzündungserscheinungen kam es links zu Panophthalmitis, rechts zu totalem Pupillarverschluss durch dicke Schwarten, fast völliger Aufhebung der vorderen Kammer und Phthisis anterior mit Erhaltung des Lichtscheins. 7 Monate später wurde vergeblich der Versuch einer Iridotomie gemacht, es gelang nicht, die Schwarten mit einem Instrument zu durchstossen.

28) Wilhelm Schlott, 40 J., verunglückte am 4/I. 81 dadurch, dass 3—4′ von ihm eine Dynamitpatrone explodirte, deren Zündschnur er eben zum zweiten Mal anstecken wollte, weil ihm die erwartete Explosion zu lange ausblieb. Sofort auf beiden Augen erblindet, wurde er in die Klinik gebracht. Sehr ausgebreitete, aber nicht tiefgehende Verbrennung der Kopf- und Gesichtshaut, die in toto dunkelbraun gefärbt ist, kleine oberflächliche Wunden auf derselben. Lider enorm geschwollen, Conjunctivae in Fetzen zerrissen, die zum Theil auf den getrübten und dicht mit feinen Sandkörnchen durchsetzten Hornhäuten liegen. Vordere Kammer flach, mit quellenden Linsenstücken gefüllt. Rechts innen, links aussen eine perforirende Wunde an der Corneoskleralgrenze. Lichtschein beiderseits aufgehoben. — 4 Tage nach der Aufnahme brach rechts eine Panophthalmitis aus, der linke Bulbus wurde im Verlauf von 3 Wochen total phthisisch.

V. Fremdkörper im hinteren Augapfelabschnitt.

Fremdkörper im Corpus vitreum bei Integrität der Linse kamen nur zweimal zur Beobachtung: in einem Falle gelang die Extraction

mit Erhaltung des Auges, im anderen wurde sie vergeblich versucht und daher der Bulbus enucleirt. Beide scheinen mir einer etwas ausführlicheren Mittheilung nicht unwerth.

29) Theodor Petri, 16 J., schlug am 15/V. 80 auf ein Zündhütchen, wobei ihm ein abspringendes Stück in das l. Auge fuhr. Unmittelbar nach der Verletzung soll eine starke Blutung aus dem Lide und lebhafter Schmerz im Auge aufgetreten sein, verbunden mit Herabsetzung des Sehvermögens, so dass Patient nur noch grosse Objecte erkannte. Trotz andauernder Schmerzhaftigkeit und zunehmender Verschlechterung des Visus kam derselbe erst 11 Tage nach der Verletzung in die Klinik. — Im l. oberen Lid eine linsengrosse Hautwunde. Starke conjunctivale und ciliare Injection. In der Nähe des unteren, äusseren Cornealrandes eine Wunde in der Sklera, c. $1^1/_2$ mm lang, in welcher eine Glaskörperblase und ein kleines Stück Iris liegt. Vordere Kammer tief, Iris hyperämisch, Pupille nach der Wunde hin verzogen, Linse klar. Unmittelbar hinter derselben erhält man aus der unteren Hälfte des Glaskörpers einen gelbgrauen Reflex. Wirft man mit dem Spiegel direktes Sonnenlicht in's Auge, so sieht man nahe dem inneren Rande des Glaskörperabscesses, in diesen eingebettet, einen röthlich-braunen Körper, der für das eingedrungene Zündhütchenfragment gehalten wird. Visus fast aufgehoben. Finger nach unten-aussen auf 1′, Lichtschein nur in derselben Richtung.

Ich beschloss zunächst den Versuch einer Extraction des Fremdkörpers zu machen und bei Misslingen desselben den Bulbus sofort zu enucleiren. — In tiefer Narcose wird mit einem Beer'schen Messer ein Hornhautlappen nach unten gebildet, ein breites Stück Iris excidirt und die durchsichtige Linse extrahirt. Sowohl die Cornea, als auch die zurückgelassene Kapsel trübten sich so schnell diffus, dass es weder bei künstlichem noch bei Sonnenlicht möglich war, den Sitz des Fremdkörpers nochmals zu ermitteln; ebenso wenig gelang es, bei dreimaligem Einführen einer Pincette in den Glaskörper ihn zu fassen. Ich schloss daher die Lappenwunde durch 2 feine Suturen und enucleirte den Bulbus. Derselbe wurde sofort durch einen Horizontalschnitt in eine obere und untere Hälfte getheilt. — In erster erscheinen Chorioidea und Retina makroskopisch nicht wesentlich verändert, der Glaskörper zeigt dagegen eine streifige, eitrige Infiltration, die sich von der tellerförmigen Grube fast bis gegen den Opticus hin erstreckt. Die ganze untere Hälfte des Bulbusinnern wird von einem grossen Glaskörperabscess eingenommen, welcher von zahlreichen Blutungen durchsetzt ist und sehr fest an der verdickten und getrübten Retina haftet, die sich bei leisem Zug am Glaskörper sofort von der Chorioidea abhebt. Noch inniger ist er aber verbunden mit

dem Corpus ciliare und der hinteren Kapsel. — Da wo das Corpus alienum das Auge durchschlagen hat, sind Sklera, Chorioidea, Retina und Glaskörper fest mit einander verwachsen. Hebt man die Retina von der Chorioidea ab, so bemerkt man schon makroskopisch auf ihrer Aussenseite an verschiedenen Stellen Apoplexien; ihr Gewebe erscheint verdickt, serös oder eitrig infiltrirt. Von dem Fremdkörper war Anfangs keine Spur aufzufinden, erst nach Zerzupfung des eitrigen Glaskörpers fand sich in demselben, fest eingekapselt, etwa 4 mm von der Perforationsstelle gegen das Centrum des Bulbus hin ein grosses, unregelmässig geformtes Stück eines Zündhütchens mit zackigen Rändern. Dasselbe sass so fest im Glaskörper, dass ein ziemlich kräftiger Zug mit der Pincette erforderlich war, um es zu extrahiren. Seine Lage war derartig, dass man es mit dem Augenspiegel selbst bei Sonnenlicht unmöglich durch die Pupille hätte sehen können. Das, was ich für das Corpus alienum gehalten, war sicherlich eine der im Glaskörperabscess vorhandenen rothbraunen Apoplexien, die bei der intensiven Beleuchtung durch das eitrig infiltrirte Gewebe durchschimmerte.

So wenig Schwierigkeiten es bietet, einen Fremdkörper im durchsichtigen Corpus vitreum zu sehen und genau zu lokalisiren, so leicht verfällt man in diagnostische Irrthümer hinsichtlich seines Sitzes, wenn der Glaskörper seine normale Transparenz eingebüsst hat. Blutungen, circumscripte Trübungen, die stark reflektiren, hält man nicht selten für ein Corpus alienum. Zuweilen gelingt es indessen doch durch einen glücklichen Zufall, selbst in einem eitrig infiltrirten Corpus vitreum den Fremdkörper zu entdecken und ihn mit Erhaltung des Auges zu extrahiren. Als Beweis dafür möge folgender Fall dienen:

30) Joseph Gerk, 22 J., schlug am 6/I. 81 mit einer Axt auf ein Zündhütchen, wobei ihm, wie er meint, ein Stück gegen das l. Auge sprang. Der augenblickliche Schmerz war sehr unbedeutend, indessen bemerkte er gleich eine Sehstörung in Gestalt von 3 dicken schwarzen Flocken, die sich im Gesichtsfelde bewegten. Patient ging trotzdem seiner Arbeit nach, bis 2 Tage darauf heftige Schmerzen in Auge, Stirn und Schläfe, Lichtscheu und Thränenfluss auftraten; erst als sich auch der Visus verschlechterte, kam der Kranke am 14/I. nach der Klinik. — Lider normal, Conjunctiva bulbi im ganzen Umfange der Cornea chemotisch. Zwischen innerem Cornealrand und Carunkel eine kleine verklebte Wunde in der Conjunctiva, Sklera an der Stelle wegen der dichten Injection nicht sichtbar. Cornea normal, vordere Kammer ziemlich tief, Humor aqueus diffus getrübt, Iris verfärbt, Pupille durch Atropin er-

weitert, ohne Synechien. Linse transparent. Augenhintergrund durch eine feine, diffuse Glaskörpertrübung so verschleiert, dass Details mit dem Spiegel nicht zu erkennen sind. Von einem Fremdkörper nirgends eine Spur sichtbar, wenn die Wunde in der inneren Hälfte des Bulbus und die Veränderungen des Corpus vitreum auch mit Wahrscheinlichkeit für seine Anwesenheit im Auge sprechen. Corpus ciliare oben-aussen etwas empfindlich. S = $^1/_{10}$. Ordo: Blutegel, Atropin, Druckverband, Rückenlage.

17/I. Zunahme aller Entzündungserscheinungen; auf der unteren Hälfte der vorderen Kapsel einige dünne Beschläge. Sieht man bei ganz nach unten gerichtetem Blick durch die weite Pupille, so erhält man aus dem Glaskörper einen graugelben Reflex, der von einer weit nach vorn gelegenen, eitrig infiltrirten Partie ausgeht. S noch unverändert, Se nach oben erheblich eingeengt. Stärkere Schmerzen. — Heurteloup.

23/I. Allmälige Abnahme der Reizungssymptome und Schmerzen. Der Glaskörperabscess ist etwas kleiner geworden und prominirt nicht mehr so weit nach vorn. Die nach innen an ihn grenzende Partie der Retina hat sich grau getrübt. Corpus alienum nicht sichtbar, Visus unverändert, Se etwas mehr verengt, besonders nach oben.

5/II. Unter dauernder Abnahme der Injection ist der Glaskörperabscess wieder grösser geworden. Schon bei geradeaus gerichtetem Blick des Patienten bemerkt man seine gelbe Kuppe über dem unteren Pupillarrande dicht hinter der Linse. Von seinem inneren und oberen Rand ziehen membranöse, bewegliche Trübungen in den Glaskörper. Bulbus etwas weicher, als normal.

7/II. Deutlich nachweisbare Amotio nach unten-aussen, die fast bis zum horizontalen Durchmesser des Auges reicht. S: Finger excentrisch auf 4′. Se: hochgradig beschränkt (s. nebenstehende Figur).

Da mit grösster Wahrscheinlichkeit anzunehmen war, dass in dem umschriebenen Glaskörperabscess ein Zündhütchenfragment steckte, welches durch den auf seine Umgebung ausgeübten Reiz den Flüssigkeitserguss unter die Retina hervorgerufen und das Auge mit völliger Zerstörung bedrohte, so beschloss ich den Versuch seiner Entfernung zu machen und dabei zugleich die subretinale Flüssigkeit zu entleeren. Zu dem Zweck wurde zwischen Rect. ext. und Rect. inf. ein Conjunctivallappen gebildet, das subconjunctivale Zellgewebe abpräparirt und die blossgelegte Sklera, sowie die Chorioidea in der Ausdehnung von 4—5 mm durchtrennt. Sofort ergoss sich eine Menge bernsteingelb gefärbter Flüssigkeit aus der Wunde, der Bulbus collabirte, die Cornea legte sich in Falten und der vorher dicht hinter der Linse gelegene Glaskörperabscess sank in die Tiefe des Auges zurück und war von vorn her nicht mehr sichtbar. Versuche, durch eine in die Wunde eingeführte feine Sonde den Fremdkörper

aufzufinden, blieben vergeblich; es wurde daher der Conjunctivallappen durch 2 feine Suturen wieder angeheftet. — Die auf den operativen Eingriff folgende Reaction war sehr unbedeutend, die Skleralwunde heilte in einigen Tagen und der Bulbus füllte sich allmälig wieder.

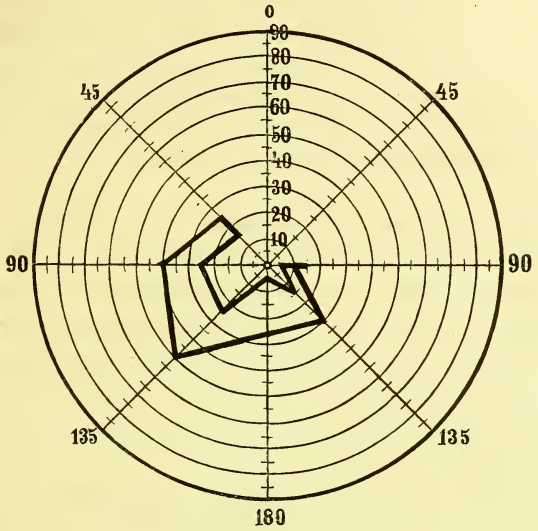

18/II. Bei nach unten-aussen gerichtetem Blick des Patienten bemerkt man in der Höhe des unteren Pupillarrandes in dem allmälig grösser gewordenen Glaskörperabscess einen strichförmigen, leicht gezackten, etwas röthlich schillernden, prominirenden Körper, der wahrscheinlich das eingedrungene Zündhütchenfragment ist. Se noch mehr eingeengt, nur noch nach unten-aussen aufzunehmen. S: Finger auf 3'. Lichtschein nach unten, unten-innen, unten-aussen gut, nach oben unbestimmt, nach oben-aussen fehlend. Pupille durch den Glaskörperabscess verdeckt, flache Amotio bis zur Horizontalen. Bulbus nur mässig injicirt, im vorderen Abschnitt etwas eckig.

22/II. Nachdem das Corpus alienum nunmehr deutlich sichtbar geworden, wurde in tiefer Narcose ein Corneallappen nach unten gebildet, eine breite Iridectomie gemacht, nach Eröffnung der Kapsel die durchsichtige Linse extrahirt, mit einer gerieften Pincette durch die hintere Kapsel auf den Glaskörperabscess eingegangen und versucht, den Fremdkörper zu extrahiren. Beim ersten Eingehen glitt das Instrument ab und es wurde nur ein grosser Eiterpfropf herausbefördert, während das Corpus alienum sich gegen den inneren Cornealwundrand anstemmte; beim zweiten Versuch glückte es, dasselbe mit einer geraden Irispincette zu fassen

und aus dem Auge zu entfernen, ohne dass ein Tropfen Glaskörper austrat. Es handelte sich, wie vermuthet worden, um ein Zündhütchenfragment.

Die Heilung verlief vollkommen glatt, nur bildete sich im Pupillargebiet eine dicke Cataracta secundaria mit Synechia posterior; da wo die Pincette die hintere Kapsel durchbohrt hatte, blieb eine kleine, klare Stelle. Der Bulbus nahm wieder normale Form und Consistenz an, Lichtschein und Projection stellten sich nach allen Richtungen wieder her und Patient konnte am 13/III. mit völlig reizlosem Auge und der sicheren Aussicht auf Erlangung eines brauchbaren Sehvermögens durch eine später auszuführende Nachoperation entlassen werden.

Dass dieser Fall zu den ausnahmsweise glücklich verlaufenen gehört, dürfte wohl keinem Zweifel unterliegen. Sicher wird es selten vorkommen, dass ein Corpus alienum im Glaskörper bei 7wöchentlichem Verweilen nur eine circumscripte und keine totale Vereiterung desselben zur Folge hat, noch seltener vielleicht, dass eine über die halbe Retina verbreitete, längere Zeit bestehende Ablösung mit völliger Anlegung und Wiederherstellung der Funktion der Netzhaut endigt. —

Hieran reihe ich einen weiteren, ungewöhnlich günstig abgelaufenen Fall von Verletzung des Auges durch einen Fremdkörper, welcher Cornea, Linse, Glaskörper und Retina durchschlagen und in der Chorioidea sich eingekapselt hatte:

31) Wilhelm Luy, 28 J., sprang am 21/XI. 80 beim Abklopfen eines eisernen Fassreifens ein kleiner Metallsplitter in das r. Auge. Der momentane Schmerz war unbedeutend, indessen sah Patient alles wie durch Nebel und das Auge thränte; trotzdem suchte er erst am 2/XII. die Klinik auf. — Status: ziemlich lebhafte Injection; Cornea sonst ganz klar, nur im inneren oberen Quadranten eine sehr feine strichförmige Trübung. Pupille durch Atropin dilatirt, nur am inneren oberen Rande, entsprechend der Cornealtrübung, eine schmale Synechia posterior. In der Linse, von der Synechie beginnend, eine ganz feine strichförmige Trübung quer durch die ganze Dicke der Linse, die in eine ca. stecknadelkopfgrosse Trübung der hinteren Kapsel endigt. Im Glaskörper zahlreiche bewegliche Flecken. Flache Amotio nach innen unten mit leichter Trübung der Retina, Papille normal. Nach aussen von ihr, an der Macula lutea, eine weissglänzende Stelle von viereckiger Form, umgeben von einem grauen Hof, an den eine dunkelroth gefärbte, ringförmige Zone angrenzt (Blutung). Vor derselben flottirt, an einem feinen Faden hängend, ein Blutcoagulum im Glaskörper, unter ihr sieht man zwei

strichförmige Apoplexien in der Retina. Ein Corpus alienum ist nicht sichtbar. Leichte Empfindlichkeit des Corpus ciliare. S: Finger auf 14' bei excentrischer Fixation. Das Gesichtsfeld zeigt ein centrales Scotom und einen sektorenförmigen Defekt nach oben aussen. — Ordo: Heurteloup, Atropin, Druckverband, Rückenlage. — 6 Tage später Auge äusserlich völlig reizlos; Linsentrübung stationär, Glaskörperflocken vermindert, Amotio verschwunden, Apoplexien zum grossen Theil resorbirt, das Exsudat in der Gegend der Macula nicht mehr weiss, sondern gelblich, statt von Blut von einem Pigmentsaum umgeben, Scotom und Gesichtsfelddefect viel kleiner, S = $^1/_{10}$. — Im Laufe der nächsten 14 Tage schrumpfte das Exsudat ziemlich vollständig und es entwickelte sich in der Chorioidea ein atrophischer, zum Theil von Pigment bedeckter und von diesem umsäumter Herd; in der Nähe seines äusseren Randes sah man jetzt einen sehr kleinen, grau-grünlichen, reflectirenden, etwas prominirenden Körper — den eingedrungenen Metallsplitter — stecken.

Ein centrales kleines Scotom, dicht oberhalb des Fixirpunktes beginnend, nach innen-oben 5°, nach oben und aussen-oben 10° weit reichend, blieb bestehen. S war bei der am 18/XII. erfolgten Entlassung $^1/_5$.

Ich habe den Kranken nachher noch wiederholt untersucht — zuletzt Ende April — und mich davon überzeugt, dass der kleine Fremdkörper fest eingekapselt an der alten Stelle sass und das Auge völlig reizlos blieb. — Von besonderem Interesse erscheint mir in unserem Fall das Verhalten der Linse, die trotz Verletzung beider Kapseln und ihrer Substanz ihre Transparenz behielt.

Ulcus serpens.

Die Zahl der in hiesiger Klinik an Ulcus serpens behandelten Augen ist auffallend gross im Vergleich zu der relativen Seltenheit dieser Krankheit an anderen Orten; so befanden sich z. B. unter 2469 in meiner Privatklinik in Königsberg in Preussen stationär behandelten Patienten, über welche ich Notizen besitze, nur 67 Fälle von Ulcus serpens, also 2,7%, während hier in der Zeit vom 12. Mai 1879 bis 1. April 1881 unter 853 klinischen Kranken 56 Fälle, mithin 6,6% beobachtet wurden. Sämisch[1]) gibt an, dass c. 1% aller Augenkranken in Bonn an dieser Affektion leide; für Giessen erhöht sich der Procentsatz in den letzten beiden Jahren

[1]) Handbuch der ges. Augenheilk., Bd. IV p. 249.

auf 1,8%. — Ein weiterer Unterschied machte sich bemerkbar hinsichtlich der Bösartigkeit des Verlaufes. Während totaler Verlust des Sehvermögens der erkrankten Augen in meiner früheren Praxis zu den allergrössten Seltenheiten gehörte, habe ich denselben hier trotz der sorgsamsten Behandlung 9mal, also in 16%, zu beklagen gehabt. Woran das liegt, bin ich ausser Stande zu erklären. — Wie ein Blick auf beistehende Tabelle lehrt, kamen totale Vereiterungen der Hornhaut vor bei spontaner Entstehung des Ulcus serpens ohne jede Complication von Seiten der Conjunctiva oder der Thränenwege 5mal, nach vorangegangener Verletzung der Cornea 2mal, bei gleichzeitig vorhandener Dacryocystoblennorrhoe 3mal; sie liessen sich nicht verhindern, ob die Patienten nun frühzeitig (Fall 2, 5, 6, 9) oder spät in die Klinik kamen (Fall 3, 8), ob sie nach der einen oder anderen Methode behandelt wurden. Ein besonders ausgesprochener Grad von Marasmus, den man etwa als Ursache des schlimmen Verlaufes betrachten könnte, bestand nur in einem einzigen Fall (6).

Nro.	Ursache.	Dauer.	Therapie.	Ausgang.
1	Verletzung durch einen Steinsplitter.	5 Tage	Salicyl-Borsäure-Verband, Punction.	Leuc. totale, Phthisis ant., Lichtschein.
2	spontan.	4 „	Salicyl-Borsäure-Verband.	Staphylom, Lichtschein.
3	spontan.	14 „	Atropin, Cataplasmen, Verband, 2 Punctionen.	Leuc. tot. adh., Phthisis ant., Lichtschein.
4	spontan.	6 „	Querspaltung.	Staphylom, kein Lichtschein.
5	spontan.	4 „	Atropin, Cataplasmen, Verband, Punction.	Leuc. totale, Lichtschein.
6	Dacryocystoblennorrhoe.	3 „	Atropin, Cataplasmen, Querspaltung.	Staphylom, Enucleatio.
7	Dacryocystoblennorrhoe.	4 „	Atropin, Cataplasmen, Punction, Ferrum cand.	Leuc. totale, Phthisis ant., Lichtschein.
8	Verletzung durch eine Granne, Dacryocystoblennorrhoe.	14 „	Atropin, Cataplasmen, Verband, Querspaltung.	Leuc. totale, Phthisis anterior.
9	spontan.	2 „	Atropin, Cataplasmen, Verband, Punction.	Staphyloma totale, Enucleatio.

So muss ich denn im Gegensatz zu meinen eigenen früheren Erfahrungen und zu den von O. Becker [1]) gemachten Mittheilungen annehmen, dass man in einer Reihe von Fällen bei Ulcus serpens es nicht in der Hand hat, den Krankheitsprozess zum Stillstand zu bringen, bevor die ganze Cornea davon ergriffen worden ist. — Was die Ursachen des Ulcus serpens betrifft, so war bei 27 Patienten (48,2%) eine leichte Verletzung des Auges vorangegangen, während bei 29 (51,8%) der Krankheitsprozess anscheinend spontan sich entwickelt hatte. Catarrh oder Blennorrhoe der Thränenwege, auf welche in jedem Fall genau geachtet wurde, bestanden nur 11mal (19,6%), und zwar 3mal in den traumatischen, 8mal in den übrigen Fällen. Da stets sofort die Thränenkanälchen gespalten, der Canalis nasolacrymalis sondirt und antiseptische Mittel angewandt wurden, so blieb die Complication ohne wesentlichen Einfluss auf den weiteren Verlauf der Cornealerkrankung, wenn ich ihre Bedeutung für die erste Entstehung des Leidens auch durchaus nicht in Abrede stellen will. —

Mit Rücksicht auf die divergirenden Ansichten, welche hinsichtlich der Behandlung des Ulcus serpens noch auf dem Ophthalmologencongress von 1879 sich geltend machten, habe ich es nicht unterlassen, die verschiedenen vorgeschlagenen therapeutischen Methoden einer vorurtheilslosen Prüfung zu unterziehen. Zur Anwendung kamen Cataplasmen von reinem Wasser, von Salicyllösung (1/3 %), Carbollösung (1—2%), Borsäurelösung (4%), Salicyl-Borsäurelösung nach Sattler, Lösung von Natr. benzoic. (4%) entweder permanent oder abwechselnd mit einem Verband. Letzten habe ich theils trocken, theils nach Horner's Vorschrift resp. Sattler's Modifikation, theils in der Weise angelegt, dass ein in 2% Carbollösung getauchter Wattebausch auf das Auge und dann trockene Watte darüber gelegt wurde; die untere Lage bleibt dabei 4—5 Stunden feucht. —

Einen permanenten Verband applicire ich nur bei hochgradiger Verdünnung der Cornea und drohender Perforation oder dann, wenn das Ulcus sich bereits begrenzt hat und sich im Stadium der Reparation befindet. —

Welches der antiseptischen Mittel man zu den Umschlägen resp. den Verbänden anwendet, scheint mir vollkommen gleichgiltig zu

---

[1]) Bericht über die XII. Versamml. der ophthalm. Ges. 1879 p. 121.

sein; ich habe wenigstens keine Veranlassung gehabt, irgend einem den Vorzug vor den anderen zu geben. Da zuweilen bei anhaltendem Cataplasmiren die Carbollösung die Lidhaut reizt, so benutze ich jetzt zu dem Zweck regelmässig 4% Borsäurelösung. — Zweifellos erzielt man in den meisten Fällen bei Umschlägen mit reinem Wasser, die auch ich früher stets angewandt habe, ganz ebenso gute Resultate, wie mit den antiseptischen Lösungen, denn ihr wesentlicher Nutzen scheint mir darin zu liegen, dass man bei ihrer Application die Wirkung der feuchten Wärme mit einer permanenten Reinigung des Auges verbindet. Da aber andererseits die Einwirkung von infizirenden Stoffen als ätiologisches Moment wenigstens für manche Fälle von Ulcus serpens nicht bestritten werden kann, so ist es jedenfalls rationell, die sicher unschädlichen, vielleicht nützlichen antiseptischen Lösungen bei allen derartigen Patienten in Gebrauch zu ziehen. —

Hinsichtlich der Frage, ob bei Ulcus serpens Atropin oder Eserin den Vorzug verdiene, haben mich vielfache Versuche zu folgenden Ansichten geführt: nimmt die Iris von vornherein an der Entzündung lebhaft Theil, ist ihr Gewebe geschwellt, bestehen schon zahlreiche Synechien oder gar ein Pupillarexsudat, wenn der Patient in Behandlung tritt, so steigert das Eserin die Reizerscheinungen und ist daher zunächst contraindicirt. Energische Anwendung des Atropin in Verbindung mit Cataplasmen, event. Application einiger Blutegel an den Proc. mastoideus bewirken in der Regel bald Rückgang der Iritis nebst theilweiser, selten vollständiger Erweiterung der Pupille, und man kann es dann lediglich von der Tiefe des Ulcus abhängig machen, ob man zu Eserin übergeht oder nicht. Bei allen weit in die Tiefe des Cornealgewebes vordringenden Geschwüren scheint mir das Eserin entschieden günstiger zu wirken, als das Atropin; bei mehr flachen, aber ausgebreiteten dagegen letztes den Vorzug zu verdienen. — Die Sorge, durch die künstliche Verengerung der Pupille Synechia posterior totalis oder gar Occlusio pupillae hervorzurufen, ist, falls nicht heftige Iritis besteht, unbegründet; theilweise Erweiterung der Pupille durch Atropin gelang mir in allen so behandelten Fällen später, nachdem der Ulcerationsprocess in der Cornea zum Stillstand gekommen war. Bliebe dieselbe aber auch wirklich einmal aus, so wäre das ohne besondere Bedeutung, denn der überwiegend centrale Sitz des Ulcus serpens (in meinen 56 Fällen 34mal) macht die spätere Ausführung einer

Iridectomie schon aus optischen Gründen doch meistens nothwendig. Man könnte sie aber auch bei peripher gelegenen gern in den Kauf nehmen, wenn das Eserin wirklich der Ausbreitung des geschwürigen Processes in der Cornea wirksamer entgegenzutreten vermöchte, als das Atropin — und das scheint es in der That zu thun. Sein günstiger Einfluss ist wohl nur durch die Herabsetzung des Druckes in der vorderen Kammer zu erklären; eine antiseptische Wirkung, die ja von manchen Seiten angenommen wird, habe ich nie vom Eserin gesehen. — Wenn ich seine Anwendung unter bestimmten Voraussetzungen bei Ulcus serpens empfehle, so liegt es mir sehr fern zu glauben, dass es in allen Fällen den Process beherrscht oder operative Eingriffe völlig entbehrlich macht; vielleicht werden letzte aber auch in den schweren Formen durch seinen Gebrauch seltener nöthig werden. —

Ueber den Nutzen des Ferrum candens enthalte ich mich eines Urtheils, weil ich dasselbe nur in 2 Fällen angewandt habe. In beiden breitete sich das Ulcus weiter aus und zerstörte in einem die ganze Cornea, im anderen kam es erst nach einer Querspaltung zum Stillstand.

Von den gegen das Ulcus serpens empfohlenen Operationen scheint mir die Punction der vorderen Kammer auf den Geschwürsprozess selbst von sehr geringem Einfluss zu sein und höchstens in den Fällen etwas zu leisten, in welchen der Geschwürsgrund hochgradig verdünnt, vorgewölbt und der Perforation nahe ist. Die Entleerung des Hypopyon, um welche es sich doch am häufigsten bei den Punctionen handelt, gelingt oft nur unvollständig, zuweilen gar nicht, wenn der Eiter ein festes Coagulum bildet. Will man ihn entfernen, so muss man mit einer Pincette eingehen und kann dabei eine oberflächliche Verletzung der Iris oft genug nicht vermeiden, bei grösserer Einstichsöffnung kann dieselbe sogar in oder vor die Wunde fallen, so dass wir zur Iridectomie gezwungen sind. Bei dünnflüssigem Eiter in der vorderen Kammer halte ich die Punction für gänzlich entbehrlich, denn derselbe resorbirt sich in den meisten Fällen schnell bei Anwendung von Eserin und Cataplasmen.

Die Iridectomie habe ich seit der Publication von Sämisch's Arbeit bei Ulcus serpens nur noch nach Ablauf des Ulcerationsprocesses aus optischen Gründen ausgeführt. Weiss ich auch aus eigener Erfahrung, dass sie oft auf denselben einen günstigen Einfluss ausübt, so hat ihre frühe Ausführung doch auch nicht selten Uebel-

stände im Gefolge: bald trübt sich nachträglich auch noch der Theil der Cornea, unter welchem man die Iris excidirt hat, bald erfolgt aus dem entzündeten Irisgewebe eine Blutung in die neu gebildete Pupille, die dadurch wieder verschlossen wird und verhältnissmässig selten erreicht man durch die erste Iridectomie eine brauchbare optische Pupille. —

Am meisten leistet ohne Frage die Querspaltung nach Sämisch gegen das weitere Fortschreiten des Ulcus serpens; sie hat mir selbst in einer ganzen Anzahl wirklich verzweifelter Fälle den Dienst nicht versagt, in welchen mich alle übrigen therapeutischen Versuche im Stich liessen. Absichtlich habe ich manchmal die Operation so lange als irgend möglich hinausgeschoben, um andere Mittel zuerst zu probiren; gegen meinen Willen spät konnte ich sie noch häufiger ausführen, wenn die stupiden und indolenten Patienten erst mit fast total vereiterter Hornhaut in die Klinik kamen. In der grossen Mehrzahl der Fälle hat sie von der Cornea erhalten, was eben noch zu retten war. — Was die Ausführung der Querspaltung betrifft, so befolge ich genau die von Sämisch gegebenen Vorschriften. Das häufige Aufreissen der Wunde halte ich indessen in den meisten Fällen für entbehrlich, da nur ausnahmsweise in den ersten Tagen nach der Operation sich die vordere Kammer völlig wiederherstellt, die gänzliche Aufhebung derselben durch längere Zeit mir aber nicht wünschenswerth zu sein scheint. Einmal kommt es dadurch sehr leicht zur Ausbildung eines Leucoma adhärens oder wenigstens einer breiten Synechia anterior, dann entstehen aber auch durch längeren Contact zwischen Linse und entzündeter Cornea nicht selten Trübungen der vorderen Kapsel oder dicke Auflagerungen auf dieselbe, die später zu secundärer Cataractbildung Veranlassung geben. — Die Häufigkeit dieser unerwünschten Complicationen lässt sich nach meinen bisherigen Erfahrungen dadurch erheblich vermindern, dass man vor und nach der Querspaltung einen ausgiebigen Gebrauch vom Eserin macht. — Unter den 56 Fällen von Ulcus serpens habe ich die Querspaltung — meist als ultimum refugium — 24mal ausführen müssen. 22mal brachte sie den Ulcerationsprocess sofort zum Stehen, 2mal schritt er trotzdem fort und zerstörte die ganze Cornea. In dem einen dieser beiden Fälle handelte es sich um eine vor 14 Tagen erfolgte Verletzung des Auges durch eine Getreidegranne bei gleichzeitig vorhandener Dacryocystoblennorrhoe, also eine besonders ungünstige Combination, in dem anderen um einen

höchst marastischen, seit langer Zeit an Blennorrhoe des Thränensackes leidenden Patienten, der mit einem schon der Perforation nahen, linsengrossen, centralen Ulcus und beträchtlichem Hypopyon aufgenommen wurde. —

Kurz zusammengefasst scheint mir folgende Behandlung des Ulcus serpens die zweckmässigste zu sein: bei starker Iritis oder zahlreichen Synechien zunächst Atropin, Cataplasmen von 4% Borsäurelösung, abwechselnd mit Druckverband. Nach Beseitigung der Entzündungssymptome Eserin, möglichst permanente Cataplasmen; bei hochgradiger Verdünnung des Geschwürsgrundes fester carbolisirter Verband, bei drohender Perforation oder weiterer Ausbreitung des Ulcus: Querspaltung nach Sämisch, Eserin, Cataplasmen abwechselnd mit Verband. Erst nach völligem Ablauf des Ulcerationsprocesses Iridectomie zu optischen Zwecken.

Cataract.

Die Zahl der ausgeführten Staaroperationen ist im Vergleich zur Häufigkeit des Vorkommens von Cataract in hiesiger Gegend verhältnissmässig gering. Es liegt das zum Theil an dem übelen Ruf, in welchem die Räume und Einrichtungen des academischen Hospitals so lange mit Recht in der ganzen Umgegend standen, zum Theil an der unglaublichen Indolenz der ländlichen Bevölkerung Oberhessens. Verursacht ein Augenleiden nicht gerade starken Schmerz, so ist es der Mehrzahl der Patienten anscheinend ziemlich gleichgiltig, ob sie sehen oder blind sind. Im letzten Falle müssen sie ja von Angehörigen oder Gemeinden unterhalten werden und verweigern daher oft genug nicht nur Operationen, sondern jede klinische Behandlung, wenn man ihnen auch die Wiedererlangung eines brauchbaren Sehvermögens in sichere Aussicht stellt. Es ist ihnen eben bequemer, Nichts zu thun und blind zu sein, als sehend zu werden und dann vielleicht arbeiten zu müssen. — Entschliesst sich aber eine Anzahl wirklich zur Staaroperation, so ist für den Zeitpunkt der Ausführung nicht etwa das Urtheil des Arztes massgebend, sondern die Laune oder die Bequemlichkeit des Patienten, so dass man nur zu oft immature oder hypermature Cataracten operiren muss. — Ich gestehe offen, dass es mich in hohem Grade befremdet

hat, im Herzen Deutschlands eine Bevölkerung zu finden, die in ihrer Intelligenz und ihrer Zugänglichkeit für Vernunftgründe so weit hinter der des äussersten Ostens unseres Vaterlandes zurücksteht.

Auffallend ist ferner hier das Missverhältniss zwischen der Zahl der reinen und complicirten Cataracten; 29 : 14 (ohne die traumatischen Cataracten).

Eine einfache tabellarische Uebersicht über die durch die Operation erreichte Sehschärfe zu geben, will mir nicht ausreichend erscheinen, weil man aus derartigen Zusammenstellungen eigentlich gar nichts entnehmen kann. Ob dieselbe mit oder ohne Nachoperation erzielt, zu welcher Zeit sie aufgenommen wurde, wie die einzelnen Staarformen, der Operations- und Heilungsverlauf gewesen, erfahren wir aus den Statistiken fast nie und doch lassen sich die Resultate verschiedener Operateure gar nicht ohne Berücksichtigung dieser Punkte mit einander vergleichen. Ich werde daher die einzelnen Fälle, wenn auch ganz kurz, mit Rücksicht auf die oben angeführten Momente besprechen. Die Prüfung der Sehschärfe bei meinen Patienten ist stets am Tage der Entlassung aus der Klinik vorgenommen und S daher sicherlich durchschnittlich niedriger, als man sie zu einem späteren Termin ermittelt haben würde. Aufschieben konnte ich die Untersuchung aus dem Grunde nicht, weil selten ein Kranker sich nach gelungener Extraction wieder in der Klinik blicken lässt; ja, der Indifferentismus der Leute gegen das erreichte Resultat geht so weit, dass Manche sogar auf die Bestimmung einer Staarbrille verzichten, obgleich Jedem, bevor er die Klinik verlässt, Gelegenheit gegeben wird sich davon zu überzeugen, wieviel besser er durch Gläser sieht. — Dass sich ein Patient dazu entschliesst, nach längerer Zeit sich eine Cataracta secundaria operiren zu lassen, gehört zu den grössten Seltenheiten; die Nachstaaroperationen, welche ich überhaupt auszuführen in der Lage war, mussten desshalb früher vorgenommen werden, als es mir im Allgemeinen zweckmässig erscheint, nemlich schon 3—4 Wochen nach der Extraction. — Wie gross die Scheu der hiesigen Bevölkerung vor Operationen ist, kann man ferner daraus entnehmen, dass die Mehrzahl der an doppelseitiger Cataract leidenden Patienten die Extraction des zweiten Auges verweigerte, wenn sie mit Erfolg auf dem ersten operirt war. — Diese Erfahrung hat mich neuerdings wiederholt veranlasst, beide Augen hinter einander zu extrahiren, obgleich ich es prinzipiell für richtiger halte, die Operation

des zweiten Auges erst dann vorzunehmen, wenn man sich von einem normalen Heilungsverlauf am ersten überzeugt hat. — Die reinen Cataracten sind sämmtlich nach v. Gräfe extrahirt, wenn nicht ausdrücklich eine andere Methode angegeben wird.

A. Reine Cataracten.

1) Cath. Schneider, 66 J., Cat. non prorsus mat. sin.; mässig grosser harter Kern, breitblätterige Rinde. Narcose normal, ebenso Operations- und Heilungsverlauf. S = $^2/_3$.

2) Anton Schepp, 69 J., Cat. nondum mat. sin; durch den äussersten Rand der Linse erhält man noch rothes Licht aus dem Hintergrund, Finger auf 1'. Narcose. Auffallend dünne Sclera, mässige Blutung in die vordere Kammer. Iridectomie und Linsenentbindung normal. Tiefer Collapsus corneae. Glatte Heilung. S = > $^2/_7$.

3) Wilhelmine Wille, 62 J., Cat. mat. dextr.; grosser Kern, perlmutterglänzende stark geblähte Corticalis. Narcose. Glatte Operation und Heilung. S = $^1/_2$.

4) Anna Weller, 76 J., Cat. fere mat. sin.; stark geblähte schillernde Corticalis, welche den Kern nicht durchscheinen lässt. Narcose. — Operation sonst normal, nur streift sich ein Theil der Corticalis ab, dessen Entfernung nachträglich nicht gelingt. Glatte Heilung, keine Iritis. Cat. secundaria. S bei der Entlassung = $^2/_5$, durch eine Nachoperation sicher zu bessern. Patientin kam nicht wieder.

5) Louise Nölting, 73 J., Cat. mat. dextr. — Präparatorische Iridectomie 3 Monate vor der Extraction. Linse stark gebläht, grosser Kern. Narcose. — Schnitt normal, mässige Blutung in die vordere Kammer. Linsenentbindung in Folge des ungemein niedrigen intraocularen Druckes schwer, es streifen sich Corticalstücke ab, die indessen grossentheils nachträglich durch Streichen mit den Lidern entfernt werden. Leichte Iritis durch 3 Tage, dann normale Heilung mit dünner Cat. secund., die später discidirt wurde. S = $^2/_3$.

6) Cath. Weller, 58 J., Cat. fere mat. dextr. Grosser, harter bräunlicher Kern, breitblätterige Rinde. Schwere Narcose, 3 mal Asphyxie, wiederholtes Erbrechen und Husten. Schnitt, Iridectomie, Kapseleröffnung normal. Beim Linsenaustritt kneift Patientin plötzlich mit den Lidern, wodurch sich ziemlich viel Corticalis abstreift, die nachträglich sich grossentheils entfernen lässt. In den ersten Tagen starke Trübung der Cornea, bei gut geschlossener Wunde und mässiger Injection; wenig Reste, die nach Erweiterung der Pupille sich schnell resorbiren; ziemlich dichte Trübung der Kapsel, die sich allmälig nach innen aufrollt und die äussere Hälfte der Pupille klar und schwarz erscheinen lässt. S > $^2/_7$.

7) Carl Feller, 66 J., Cat. hyperm. dextr.; grosser harter Kern, einzelne Auflagerungen auf der vorderen Kapsel; alte Macul. corn. centr.; seit früher Jugend soll hochgradige Myopie bestanden haben. Schwere Narcose, wiederholte Asphyxien. Schnitt, Iridectomie, Kapseleröffnung normal. Im Moment des Linsenaustrittes kneift Patient plötzlich heftig mit den Lidern, so dass sich zugleich mit der Linse eine Quantität total verflüssigten Glaskörpers entleert. Heilung völlig glatt. S = $^2/_7$.

8) Derselbe, Cat. fere mat. sin.; alte Mac. corn. centr. Finger auf $1^1/_2'$. Extraction nach unten ohne Narcose. Operation und Heilung normal. S = $^2/_5$.

9) Marie Boppert, 70 J., Cat. fere mat. dextr. Corticalis stark gebläht, Kern nicht sichtbar, vordere Kammer abgeflacht. Narcose. — Es bleiben, weil die Wunde etwas zu klein ausfiel, Corticalreste zurück, die in den ersten Tagen leichte Iritis veranlassten; mit Dilatation der Pupille erlischt dieselbe. Die Sphincterecken haften fest an der Kapsel, letztere ist in die Wunde eingeheilt. Mit zunehmender Schrumpfung der Kapsel wird allmälig die Iris nach oben verzogen und gespannt. Iridotomie, Blutung. Cat. secund., die später operirt werden kann. S : Finger auf 8'. Patient stellte sich nicht wieder vor.

10) Philipp Weller, 70 J., Cat. fere mat. sin. Grosser Kern, stark geblähte Corticalis. Schlechte Narcose, schwere Asphyxien, normaler Operationsverlauf. Anfangs ganz glatte Heilung; nach 48 Stunden Ausbruch eines Deliriums, in dem Patient sich die Wunde sprengt. Hyphäma. — Baldige Herstellung der vorderen Kammer und Resorption des Blutes, kein weiterer Zwischenfall. Dünne Cat. secund. S = $^1/_2$.

11) Marie Kebbegus, 60 J., Cat. hyperm. sin., seit 18 Jahren bestehend. Linse abgeflacht, dunkelgrau; Kapsel stellenweise leicht gefaltet. Narcose. Der Schnitt fällt etwas zu klein aus und wird mit der Scheere erweitert, beim Linsenaustritt streift sich etwas Corticalis ab, ein Stück der verdickten Kapsel wird mit der Pincette extrahirt. Heilung Anfangs ganz glatt, sehr geringe Injection; dann brechen nach Anwendung weniger Tropfen Atropinlösung Granulationen aus, deren Beseitigung fast 2 Monate erfordert. Während der Zeit hat sich eine ziemlich dicke Cat. secund. gebildet, die extrahirt wird. S = $^2/_5$.

12) Conrad Schöpff, 77 J., Cat. fere mat. dextr. Grosser Kern, geblähte Rinde, flache vordere Kammer, Finger auf $1^1/_2'$. Narcose. — Operation normal. Nach Beendigung derselben sehr starker Collapsus corneae. Wunde heilt glatt, Pupille dilatirt sich bis auf die äussere Sphincterecke. Nach 36 Stunden plötzlich ein maniacalischer Anfall, in dem Patient sich den Verband abreisst. Sprengung der Wunde. Nach 9 Dosen Opium von 5,05 2stdl. endlich Schlaf. Herstellung der vorderen

Kammer. 3tägige Pneumonie. — Weitere Heilung normal, dünne Cat. secund. S = $^2/_5$.

13) Johann Bopp, 70 J., Cat. hyperm. dextr. Linse flach, grosser braunrother Kern, vordere Kapsel zum Theil getrübt. Wegen tiefer Lage des Auges und enger Lidspalte Extraction nach unten. — Narcose. — Operation normal. Sehr starker Collapsus corneae. — 8 Stunden nach der Operation Wunde gut geschlossen, Hum. aqueus klar, Iris nicht verfärbt; 20 Stunden später ohne jede subjective Schmerzempfindung unter lebhafter Injection und Secretion von Seiten der Conjunctiva Ringabscess. Totale Suppuration der Cornea — Panophthalmitis.

14) Derselbe, Cat. fere mat. sin. Grosser Kern, breitblätterige Rinde. Präparatorische Iridectomie; Cornea sinkt dabei napfförmig ein und es kommt zu starker conjunctivaler und ciliarer Injection, die sich erst nach einigen Tagen verliert. 2 Wochen später Extraction ohne Narcose. Schon bei der Anlegung des Schnittes bewegt sich die Linse und es stellt sich eine Glaskörperblase in die Wunde. Extraction der Linse in der Kapsel mit dem Löffel, starker Glaskörperverlust. Langsame Herstellung der vorderen Kammer, Hyphäma. 24 Stunden nach der Operation Wunde verklebt, aber Conjunctivallappen noch etwas gehoben, vordere Kammer normal tief, Pupille ganz klar, Auge reizlos. Weiterer Heilungsverlauf normal. S = $^1/_2$.

15) Philipp Benner, 68 J., Cat. fere mat. sin. Blepharitis, Conjunctivitis, Epiphora. Nach Beseitigung dieser Complicationen Extraction. Sehr schwere Narcose, wiederholte Asphyxien. Schnitt, Iridectomie normal, Blutung in die vordere Kammer, Collapsus corneae. Linsenaustritt wegen des aufgehobenen intraocularen Druckes schwer. Langsame Herstellung der vorderen Kammer. Glatter Heilungsverlauf in den ersten 36 Stunden, dann unter dem Carbolverband starke Excoriation der Lider mit Eitersecretion, die 24 Stunden später zu Entzündung der Conjunctiva bulbi und sichelförmiger, eitriger Infiltration am oberen Cornealrande führt. Vordere Kammer flacher, Iritis, Pupillarexsudat, Hypopyon. Unter Cataplasmen und dem Gebrauch von Calomel blieb die Entzündung lokal und bildete sich nach 3 Tagen zurück. Heilung mit ziemlich dicker Cat. secund., die später discidirt werden sollte. S = $^1/_{10}$. Patient kam nicht wieder.

16) Derselbe, Cat. fere mat. dextr., gleichzeitig mit der des anderen Auges extrahirt. Auch hier tiefer Collapsus corneae; vordere Kammer erst nach 5 Tagen normal gefüllt, trotzdem glatte Heilung. S = $^2/_5$.

17) Conrad Schermuly, 59 J., Cat. fere mat. dextr. Grosser harter Kern, breitblätterige, nicht ganz gleichmässig getrübte Rinde. Finger in nächster Nähe. Keine Narcose. — Normaler Operations- und

Heilungsverlauf. Im Pupillargebiet die dünne, aber stark schillernde hintere Kapsel. S = 1/10.

18) Marie Krömmelbein, 53 J., Cat. mat. dextr. Grosser harter Kern. — Narcose. Operation und Heilung völlig glatt. S > 1/2.

19) Dieselbe. Cat. non prorsus mat. sin. Grosser Kern, breitblätterige Rinde. Keine Narcose. — Patientin ist bei Anlegung des Schnittes sehr unruhig und dreht das Auge. Contrapunction fällt demzufolge c. 1 mm zu weit in die Sclera. Die Entleerung der unvollkommenen getrübten Corticalis gelingt nicht vollständig. — Iritis mit Synech. post. fere totalis, dicke Cat. secund., die später durchschnitten werden kann. S: Finger auf 6'. Pat. kam nicht wieder.

20—21) Heinrich Schäfer, 76 J. Cat. mat. dextr., Cat. non prorsus mat. sin. Finger auf 1 1/2'. Dacryocystoblennorrhoe, Conjunctivitis. Zunächst Spaltung der oberen Thränenkanälchen, Sondiren, Touchiren, Eisumschläge, bis jede Spur von Secretion verschwunden war, dann Extraction beider Augen hintereinander wegen schwerer Narcose und hochgradigen Marasmus. Operationsverlauf beiderseits glatt, tiefer Collapsus corneae. 12 St. später Delirium, das durch Abnahme des Verbandes beseitigt wird. Erneuerung des Verbandes ruft es wieder hervor, die Augen werden daher nur mit einem in 2 % Carbollösung getauchten Wattebausch bedeckt. Trotzdem schnelle Heilung. S beiderseits > 2/7.

22) Lina Diehm, 40 J. Cat. mat. sin. Linse Anfangs sehr voluminös, anscheinend gleichmässig dunkelgrau getrübt, später Abflachung mit intensiver Trübung am hinteren Pol; ein differenzirter Kern fehlt; einzelne Kapseltrübungen. Präparatorische Iridectomie, nach 6 Monaten Extraction. Narcose. — Operation normal, keine Reste. Wunde schon nach 24 St. fest verklebt, trotzdem 4 Tage hindurch fast gar keine vordere Kammer. Iris stark vorgetrieben, Corpus ciliare auf Berührung empfindlich, dann normaler Heilungsverlauf. S = 1.

23) Philippine Geissler, 70 J. Cat. hyperm. dextr.; Corticalis weissgrau getrübt, Kapsel verdickt, Kern nicht sichtbar. Narcose. — Bei der Iridectomie starke Blutung in die vordere Kammer. Consistenz der Linse ungewöhnlich zäh, keine Reste. Collapsus corneae. Wundheilung normal, im Pupillargebiet die stark verdickte, mit Blut bedeckte Kapsel, welcher der ganze Pupillarrand adhärirt. Iritis. — Cornea blieb lange diffus getrübt, an ihrer Hinterfläche kam es zu Neubildung von Gefässen. Iridectomie nach unten, Rückgang aller Entzündungserscheinungen. S = 1/10.

24) Christiane Schulz, 58 J. Cat. hyperm. sin.; Catarrh. sacc. lacrym. Conjunctivitis. Nach Beseitigung der Complication Extraction ohne Narcose. Ausführung der Iridectomie wegen grosser Unruhe der Patientin sehr schwierig. Normale Heilung, klare Pupille. S = 2/5.

OPHTH... HOSPITA...

25) Catharina Arnold, 70 J., Cat. hyperm. sin. Sehr grosser harter Kern, wenig Corticalis. Keine Narcose. — Patientin ist so auffallend insensibel, dass sie nach beendigter Operation fragt, ob dieselbe nun bald beginnen würde. Operationsverlauf absolut normal. Wunde nach 24 St. gut geschlossen, Injection minimal, vordere Kammer vorhanden, Cornea und Hum. aqueus klar, Iris nicht verfärbt, Pupille zum Theil dilatirt, zum Theil an der dünnen Kapsel anhaftend. Am folgenden Tage: Status idem. Patientin zählt ganz prompt beim Lichte eines Wachsstockes Finger auf 2′ Abstand. Um die Pupille gänzlich frei zu machen, wurde ein Plättchen Atropingelatine in den Conjunctivalsack gebracht. Nach 12 St. starke Injection und Chemose der Conjunctiva, reichliches eitriges Secret, eitrige Infiltration der Cornea in der ganzen Ausdehnung der Wunde, trüber Hum. aqueus, Iritis, gelbgraues Exsudat in der Pupille. — Unaufhaltsam fortschreitender Ringabscess mit totaler Vereiterung der Cornea und Phthisis bulbi. — Ich halte es für zweifellos, dass in diesem Fall entweder durch die Atropingelatine oder durch die zum Einlegen des Plättchens benutzte Pincette eine Infection des Auges stattgefunden hat, da der Heilungsverlauf so lange ein durchaus normaler gewesen war.

26) Jacob Hensel, 60 J. Cat. hyperm. sin.; angeblich seit länger als 20 Jahren bestehend. Seit 50 Jahren totale Abducensparalyse mit excessiver Secundärcontractur des Internus, so dass die Cornea mit ihren inneren $^2/_3$ hinter der Carunkel verschwindet. Da Patient auf dem anderen Auge an weit vorgeschrittener, aber noch nicht operirbarer Cataract mit fast völliger Aufhebung des Sehvermögens litt, so führte ich zunächst die Vorlagerung des Externus mit ausgiebiger Rücklagerung des Internus aus, so dass das Auge wieder bis zur Mitte der Lidspalte bewegt werden konnte. Einige Wochen darauf wurde in Narcose die Extraction gemacht. Da die Linse sich schon bei Anlegung des Schnittes etwas verschob, so extrahirte ich sie nach vollendeter Iridectomie mit dem Löffel in der Kapsel. Nach ihrem Austritt stellte sich eine kleine Glaskörperblase in die Wunde, welche abgekappt werden musste. Heilung ganz glatt. Bei der Entlassung des Patienten noch zahlreiche flockige Trübungen im vorderen Glaskörperabschnitt. S = $^1/_{10}$.

27) Derselbe, Cat. fere mat. dextr. Grosser Kern, breitblättrige Rinde. Narcose. Operation und Heilung normal. S = $^1/_5$.

28) Marie Bruck, 59 J. Cat. hyperm. dextr. Grosser Kern, gleichmässige weissgraue Rinde, einzelne Kapseltrübungen. Narcose. — Operation normal, ebenso Heilung. S = $^1/_5$.

29) Catharina Müller, 78 J. Cat. hyperm. dextr. Gelber harter Kern, abgeflachte Rinde. Extraction ohne Narcose, sehr wenig Reste, verdickte Kapsel. Sehr langsame Herstellung der vorderen Kammer trotz

schneller Verklebung der Wunde, leichte Iritis. Nach längerer Anwendung von Atropin erweitert sich der grösste Theil der Pupille und nur die Sphincterecken haften an der Kapsel. Cat. secund. S < 1/5.

B. Complicirte Cataracten.

1) Wilhelm Schäfer, 48 J., l. Luxatio lent. cat., Amotio retinae, kein Lichtschein. r. Cat. fere mat., stark geblähte Corticalis, Lichtschein und Projection normal, Extraction nach Gräfe. Narcose. Operation normal, Linse zäh und klebrig ohne differenzirten Kern, keine Reste, Pupille klar. Pat. erkennt trotzdem nicht die vorgehaltenen Finger. 24 St. später Wunde geschlossen, vordere Kammer hergestellt, geringe Injection, Bulbus auffallend weich, Corpus ciliare auf Berührung empfindlich. Am 2. Tage Pupille weit, Reizsymptome verschwunden, aber zahlreiche bewegliche Glaskörpertrübungen, die sich trotz geeigneter Behandlung in den nächsten Wochen nicht verlieren. S: Finger auf 5', Gläser verbessern S nicht.

2) Johanna Hoffmann, 88 J., beiderseits Cat. non prorsus matura. Kern sehr gross, hart und dunkel, Corticalis ungleichmässig getrübt, einzelne Kapseltrübungen. Visus aufgehoben, Lichtschein vorhanden. Sehr auffallend ist die kolossale Prominenz der Bulbi, die nicht etwa auf Verlängerung der Augenaxe, sondern auf einer Lageveränderung der Augäpfel beruht. Dieselbe soll nach Angabe der Patientin sich vor 18 Jahren ganz plötzlich spontan entwickelt haben. Morbus Basedowii besteht nicht. In der Haut des Gesichtes und der Hände zahlreiche kleine Ecchymosen; seit Jahren chronischer Catarrh der Conjunctiva mit eitrigem Secret. Nach Beseitigung desselben Extraction des l. Auges nach Gräfe. Sehr schwere Narcose; Patientin braucht enorme Mengen Chloroform, Asphyxien wechseln fortwährend mit Erwachen. Schnitt, Iridectomie normal. Bei Aufsetzen des Cystitoms verschiebt sich die Linse sofort etwas seitlich, indessen gelingt ihre Entbindung ohne Schwierigkeit. Unmittelbar nach ihrem Austritt ergiesst sich in unaufhaltsamem Strom zuerst verflüssigter Glaskörper aus dem Auge, dann folgt Blut und zuletzt legt sich die Retina in die Wunde. Dieselbe wurde abgekappt, die Wunde durch Suturen geschlossen und ein fester Verband angelegt. — Phthisis bulbi. — Man muss in diesem Fall wohl eine schwere Erkrankung des Gefässsystems annehmen, da die profuse Hämorrhagie in das Auge in dem Operationsverlauf keine Erklärung findet.

3) Anna Weller, 76 J. Cat. hyperm. dextr. Linse etwas geschrumpft, zum Theil Kalk enthaltend, Kern nicht sichtbar. Bei Bewegungen des Auges tremulirt die Cataract stark. Linsengrosses Leuc. adhärens im unteren-äusseren Quadranten der Cornea. Lichtschein und Projection nur auf 12' Abstand sicher. Narcose. — Extraction nach Gräfe. Schnitt

des Leucoms wegen nach innen-oben. Iridectomie normal. Linse wegen defekter Zonula durch Druck mit dem Cautschuklöffel entbunden, kein Glaskörperverlust. Kapsel sehr verdickt, Linse in toto erweicht, kein Kern. Wundheilung etwas langsam, aber ohne jeden Zwischenfall; Pupillargebiet, soweit das Leucom es freilässt, völlig klar. S $< {}^{2}/_{5}$.

4) Philipp Riffel, 75 J., Cat. mat. sin. Breitblätterige Rinde, grosser, harter Kern, Beschläge an der vorderen Kapsel. Seit vielen Jahren Granulationen, hochgradiges Ectropium des unteren Lides mit gänzlichem Verlust des intermarginalen Theiles, starke eitrige Secretion. Die entzündlichen Veränderungen der Conjunctiva wurden durch eine mehrwöchentliche Behandlung zwar gebessert, liessen sich aber natürlich nicht beseitigen. Durch einen antiseptischen Verband hoffte ich die Gefahren der Operation zu vermindern und entschloss mich zur Extraction, da Patient auch auf dem anderen Auge durch Cataract erblindet war. Schlechte Narcose, wiederholte Asphyxie. Nach Anlegung des Schnittes heftige Blutung in die vordere Kammer. Compression, Eis, Entleerung des Blutes. Cornea sinkt tief nach hinten. Nach der Iridectomie abermals heftige Blutung, Bulbus enorm weich. Linsenaustritt schwer, einige Reste bleiben zurück. Sofort nach der Operation stechende Schmerzen in Stirn und Auge. Nach 24 St. eitrige Infiltration der Wunde, Lidödem, Trübung von Cornea und Hum. aqueus, Chemose, Protrusio bulbi. — Panophthalmitis.

5) Melchior Henkel, 36 J., Cat. ocul. dextr., entstanden vor 24 Jahren durch einen Steinwurf gegen das Auge. Bulbus um ca. 4 mm nach aussen abgelenkt, Subluxation der Linse nach unten-aussen. Neben dem Linsenrand vorbei übersieht man einen Theil des Augenhintergrundes; Papille grau verfärbt, Chorioidea in ihrer Umgebung atrophisch, mit zahlreichen grossen unregelmässigen Pigmenthaufen bedeckt. Se nach innen-oben eingeengt. S: Finger excentrisch auf 2′. — Schwere Narcose. — Noch vor Beendigung des linearen Schnittes massenhafter Ausfluss von verflüssigtem Glaskörper, daher Extraction der Linse in der Kapsel mit dem Löffel. Heilungsverlauf in den 3 ersten Tagen normal, bis Patient, der sehr unruhig ist, in der 4. Nacht sich den Verband abreisst. Darnach starke Injection des Bulbus, Iritis, Bluterguss in die vordere Kammer und in den Glaskörper. Unter strenger Rückenlage und Antiphlogose Rückgang der Iritis und theilweise Resorption des Blutes in den nächsten 8 Tagen. Patient wartete seine Heilung nicht ab, sondern verliess vorzeitig die Klinik. S: Finger auf 3′.

6) Anna Wenzel, 35 J., Cat. fere mat. dextr.; intensiv weisse Trübung am hinteren Pol, die durch die breitblätterige Corticalis hindurchschimmert. Kern nicht nachweisbar. Alte Macul. corneae, stark erweiterte und geschlängelte Ciliarvenen, Corpus ciliare auf Druck etwas

empfindlich. Präparatorische Iridectomie; darnach heftige Conjunctivitis mit starker Eitersecretion, die 7 Wochen dauert. — Extraction nach Gräfe. Narcose muss wegen schwerster Asphyxie aufgegeben werden. Im Moment der Linsenentbindung kneift Patientin stark mit den Lidern, die Hyaloidea platzt in der tellerförmigen Grube und eine Menge verflüssigten Glaskörpers tritt aus. — Wunde nach zwei Tagen fest verklebt, sehr wenig Reste, glatte Heilung. S = $^1/_{10}$. Cat. secund.

7) Dieselbe, Cat. hyperm. sin. Abgeflachte, ungleich getrübte Corticalis, intensive Trübung der vorderen Kapsel. Macul. corn. centr. Präparatorische Iridectomie. Extraction ohne Narcose. Nach Austritt der Linse stellt sich etwas Corpus vitreum in die Wunde, prolabirt aber nicht. Heilung dadurch verlangsamt, dass Pat. durch grosse Unruhe zu mehrmaliger Sprengung der Narbe Veranlassung gibt, erfolgt aber auch ohne Zwischenfall. S = $^1/_5$.

8) Georg Pfeiffer, 62 J., Cat. fere mat. sin.; grosser Kern, wenig Rinde. Iridodonesis. — Linearschnitt und Iridectomie ohne Narcose. Linse verschiebt sich spontan nach unten und Corp. vitreum stellt sich in die Wunde. Compression, Chloroform. Schwere Asphyxie. Tiefer Collapsus corneae, Austritt von verflüssigtem Corp. vitreum. Extraction der Linse in der Kapsel mit dem Löffel ohne weiteren Glaskörperverlust. Ganz glatte Heilung, doch sind zahlreiche Trübungen im vorderen Glaskörperabschnitt vorhanden. S = $^1/_{10}$.

9) Derselbe, Cat. non prorsus mat. dextr. Grosser Kern, wenig Corticalis. Extraction der Linse in der Kapsel mit scharfem Haken ohne Narcose, unbedeutender Glaskörperverlust. In den ersten Tagen leichte Iritis mit Pupillarexsudat, das später schrumpfte und ziemlich transparent wurde. S = $^1/_{10}$.

10) Auguste Wissel, 76 J., Cat. hyperm. sin.; angeblich seit 9 Jahren bestehend. Grosser braunrother Kern, sehr wenig Rinde; mehre breite Synech. post., die sich durch Atropin nicht zerreissen lassen. Narcose. — Operationsverlauf normal, bis auf eine mässige Blutung in die vordere Kammer, keine Reste. Die Wunde heilt glatt, indessen klagt Patientin über sehr lebhafte subjective Lichterscheinungen während der ersten 8 Tage und das Corpus ciliare ist in der inneren Hälfte auf Druck etwas empfindlich: Bewegliche Trübungen in dem vorderen Glaskörperabschnitt. S = > $^2/_7$.

11) Alois Sartorius, 70 J., Cat. fere mat. dextr., angeblich in 3 Wochen entstanden. Gelber Kern, breitblätterige, stark gequollene Corticalis, centrale Kapseltrübung. Sehr schwere Narcose, die Operation dauert 1 Stunde. — Beim Anlegen der Fixirpincette sofort subconjunctivale Blutung über den ganzen Bulbus. Nach der Iridectomie heftige Blutung in die vordere Kammer und unter den Conjunctivallappen. Das Blut gerinnt so

schnell, dass seine vollständige Entfernung unmöglich ist. Linse tritt sehr schwer aus, ein Theil der Corticalis streift sich ab und lässt sich nachträglich nicht entfernen. Wunde trotz grosser Unruhe des Patienten am nächsten Tage geschlossen. Am oberen Cornealrande ein kleines lineares eiteriges Infiltrat. Chemose der Conjunctiva, Trübung des Hum. aqueus, heftige Iritis. Delirium. — Nach 4 Tagen Nachlass der Entzündung, allmälige Resorption des Blutes in der vorderen Kammer, mehrfach unterbrochen durch Auftreten eines frischen Hyphäma. Corpus ciliare bleibt noch einige Zeit auf Druck etwas empfindlich. Pupille durch ein Exsudat völlig verschlossen. Nach 2 Monaten Iridectomie. Die neue Pupille füllt sich sofort mit Blut, das sich in eine graue Schwarte umwandelt. 4 Monate später Iridotomie, klare Pupille. S = $^1/_5$.

12) K. Wagenknecht, 47 J., Cat. fere mat. dextr. Corticalis blaugrau getrübt. Kern gelblich durchschimmernd. Vordere Ciliarvenen auffallend weit. — Schwere Narcose. — Schnitt normal. Beim Fassen der Iris stellt sich eine grosse Glaskörperblase in die Wunde. Extraction der Linse mit dem Löffel, wobei die Kapsel platzt und ziemlich viel Corticalis im Auge zurückbleibt. Bulbus collabirt stark. Wundheilung normal, die Reste resorbiren sich allmälig, die Pupille dilatirt sich. — Es brechen acute Granulationen aus, deren Beseitigung mehre Monate erfordert. Eine dicke Cat. secund., die sich während der Zeit entwickelt, wurde mit der Kapselpincette extrahirt. Darauf heftige Glaskörperentzündung, die indessen einer energischen Antiphlogose wich. S = $^2/_7$.

13) Derselbe: Cat. fere mat. sin. Corticalis ungleichmässig getrübt. Präparatorische Iridectomie nach unten. Extraction 14 Tage später nach unten. Starke Blutung aus der Conjuntiva. Trotz ausgiebiger Kapseleröffnung und grosser Wunde tritt die cohärente Linse sehr schwer aus, im Kapselfalz bleiben Reste. Pupille klar. — Lebhafte Schmerzen, starkes Thränen, Iritis, dickes Exsudat in der Pupille, welches dieselbe völlig verschliesst. Antiphlogose, Cataplasmen wirkungslos. Vordere Kammer flacht sich immer mehr ab, Iris buckelt sich vor. Intraocularer Druck dabei nicht erhöht. — Es wird mit einem scharfen Haken ein Loch in die verdickte Kapsel gerissen; die vordere Kammer stellt sich darauf für einen Tag her, Patient zählt Finger. Dann abermalige Vordrängung von Iris und Kapsel. 8 Tage später Iridectomie; neue Pupille zuerst leicht getrübt, dann klar. Patient reisst sich in der Nacht den Verband ab; vordere Kammer darnach wieder aufgehoben, lebhafte Injection der Conjunctiva, diffuse Trübung in den tiefsten Hornhautschichten, zeitweise auftretendes Hypopyon. Iris verwächst schliesslich in ganzer Ausdehnung mit der hinteren Cornealwand. S : Lichtschein.

14) Elise Eimer, 20 J. Cat. accreta dextr. vor 10 Jahren nach „Krämpfen“ entstanden. Linse verkalkt, Lichtschein fast aufgehoben.

L. Myop. excessiva, Atrophie der Chorioidea. Patientin wünscht aus kosmetischen Rücksichten von ihrer Cataract befreit zu werden. Narcose. Schnitt, Iridectomie normal; bei Extraction der Linse mit dem Löffel entleeren sich ca. $^2/_3$ des total verflüssigten Glaskörpers, der Bulbus fällt ganz zusammen. Bis zu seiner völligen Füllung vergingen 3 Wochen, die Wunde heilte aber trotzdem und der Zweck der Operation wurde erreicht.

Stelle ich nach Mittheilung der einzelnen Fälle die erreichten Resultate zusammen, so ergibt sich (mit Ausschluss des letzten Falles) Folgendes:

Bei den reinen Cataracten.		Bei den complicirten Cataracten.	
S = 1	1 mal	S = 1	0 mal
S = $^2/_3$ — $^1/_2$	5 „	S = $^2/_3$ — $^1/_2$	1 „
S = $^2/_5$ — $^1/_5$	14 „	S = $^2/_5$ — $^1/_5$	4 „
S = $^1/_{10}$ — < $^1/_{10}$ . .	7 „	S = $^1/_{10}$ — < $^1/_{10}$ . . .	5 „
S = $\frac{1}{\infty}$	0 „	S = $\frac{1}{\infty}$	1 „
S = 0	2 „	S = 0	2 „

Dem Lebensalter nach verhielten sich die Patienten in folgender Weise:

Reine Cataracten		Complicirte Cataracten	
zwischen 40 u. 50 Jahren	1 Fall	zwischen 20 u. 30 Jahren	1 Fall
„ 50 „ 60 „	5 Fälle	„ 30 „ 40 „	2 Fälle
„ 60 „ 70 „	7 „	„ 40 „ 50 „	2 „
„ 70 „ 80 „	10 „	„ 50 „ 60 „	0 Fall
		„ 60 „ 70 „	1 „
		„ 70 „ 80 „	4 Fälle
		„ 80 „ 90 „	1 Fall.

Erkrankungen der Augen nach Febris recurrens.

Während des Winters $18^{79}/_{80}$ herrschte in Giessen eine Recurrensepidemie, in welcher auch eine verhältnissmässig grosse Anzahl jener Erkrankungen der Augen zur Beobachtung kam, die als eine der häufigsten Complicationen der Febris recurrens bekannt sind, und über die auch neuerdings gelegentlich der im Laufe desselben Winters an verschiedenen anderen Orten aufgetretenen Epidemien mehrfach berichtet worden ist. Die hier beobachteten Fälle bieten nach mancher Richtung hin einiges Interesse dar, schon durch ihr ungewöhnlich hohes numerisches Verhältniss; ihre Zahl betrug 23 bei 193 Patienten, also über 11%, mit die höchste bisher bekannte Procentziffer, die namentlich die bei den anderen Epidemien der letzten Jahre festgestellte erheblich übertrifft. 8mal war die Affection doppelseitig. Ferner zeichnen sich unsere Fälle dadurch aus, dass die Erkrankung unter verschiedenem Bilde auftrat, und zwar in fast all denjenigen Formen, die von den früheren Beobachtern wahrgenommen worden sind, während dagegen in dem Symptomencomplexe einige Unterschiede von dem sonst typischen Krankheitsbilde sich geltend machten, und namentlich auch in dem zeitlichen Beginn des Leidens Abweichungen von der Norm vorkamen; endlich hatten wir auch noch Gelegenheit, andere Complicationen seitens der Augen zu constatiren, die bei Recurrens bisher noch nicht beobachtet sind.

In der grossen Mehrzahl der Fälle stellte sich die Erkrankung als Irido-Chorioiditis dar, zeigte aber ein verschiedenes Verhalten in Bezug auf den ursprünglichen Ort ihrer Entstehung, indem sie das eine Mal ihren Ausgangspunkt vom Corpus ciliare nahm und dann sehr bald die Iris in Mitleidenschaft zog, während sie das andere Mal mit einer Entzündung der Iris begann, und sich erst in zweiter Linie auf das Corpus ciliare und den Glaskörper erstreckte.

In den 5 Fällen der letzten Art trat meistens ziemlich plötzlich, in der Regel unter nicht sehr hochgradigen entzündlichen Erscheinungen eine einfache Iritis auf, die sich durch eine grosse Neigung zur Bildung plastischen Exsudates kennzeichnete und sehr bald zur Verlöthung fast des ganzen Pupillarrandes mit der vorderen Kapsel führte; fast stets waren in all diesen Fällen, sobald die

Patienten nur die ersten Klagen laut werden liessen, bereits ausgedehnte Adhäsionen, die sich aber leicht lösen liessen, nachweisbar. Veränderungen im Glaskörper, dessen Untersuchung wegen der geringen Lichtscheu keine Schwierigkeiten hatte, waren im Beginn des Leidens nicht vorhanden, traten aber im Verlauf der nächsten 1—2 Tage hinzu, gewöhnlich unter Vermehrung der vorhandenen Reizerscheinungen, und stellten sich anfangs als feine membranöse Trübungen dar, zu denen sich dann weiterhin sehr bald flockige Glaskörperopacitäten von verschiedener Grösse und in wechselnder Menge gesellten, so dass das Krankheitsbild in seiner ausgeprägten Form völlig gleich war dem der folgenden Gruppe.

In dieser, die sich auf 11 Fälle erstreckt, nahm die Erkrankung ihren Ausgangspunkt vom Corpus ciliare, stellte sich aber auch hier wiederum in zwei Formen dar. Zuweilen begann sie unter dem Bilde einer akuten Cyclitis mit heftigen in die Stirn ausstrahlenden Schmerzen, Lichtscheu und vermehrter Thränensecretion, Schmerzhaftigkeit des Bulbus bei Betastung, starker conjunctivaler und pericornealer Injection, Chemosis der Conjunctiva, Trübung des Humor aqueus, Hyperämie der Iris, träger Reaction der Pupille und hochgradiger Herabsetzung des Sehvermögens, während im Glaskörper zahlreiche, meistens flockige Trübungen vorhanden waren. In der Regel aber waren die entzündlichen Erscheinungen weit weniger ausgesprochen und die Affection machte sich im Anfang nur durch die Herabsetzung des Sehvermögens und objectiv durch das Auftreten zahlreicher, leicht beweglicher Glaskörperopacitäten bemerkbar; Schmerzen fehlten entweder ganz oder waren nur unbedeutend, Injection gering, Chemosis gar nicht vorhanden, Cornea und Humor aqueus klar, nur die Iris etwas hyperämisch und die Pupille träge reagirend. Bei einzelnen Kranken blieben die Erscheinungen in dieser Weise eine Zeit lang unverändert bestehen, oder es bildeten sich — falls die Pupille nicht vollständig erweitert war — noch leichte Synechien, dann nahm die Injection allmälig ab, schwand bald ganz, und es blieben als Residuen der voraufgegangenen Entzündung nur die Glaskörperopacitäten und die Verminderung der Sehschärfe zurück. In der grösseren Zahl von Fällen jedoch steigerten sich die entzündlichen Erscheinungen noch einige Zeit nach Beginn des Leidens und es traten namentlich alle Zeichen einer Iritis hinzu, vornämlich wiederum durch Exsudation in das Pupillargebiet und Bildung straffer Synechien sich äussernd,

hier und da auch verbunden mit leichten Beschlägen an der Membrana Descemetii, während gleichzeitig die Glaskörpertrübungen beträchtlich zunahmen und das Sehvermögen mehr und mehr sank, mitunter so weit, dass kaum noch grössere Gegenstände in einiger Entfernung erkannt wurden. In diesen Fällen ging die Iritis, auch bei geeigneter Behandlung, erst allmälig zurück, während die Veränderungen im Glaskörper und die Herabsetzung der Sehschärfe noch lange Zeit bestehen blieben.

Meistens begann die Erkrankung, namentlich dann, wenn sie mit starken Reizerscheinungen verbunden war, ziemlich plötzlich, während in anderen Fällen, wo diese fehlten, die Kranken bei der ersten Untersuchung angaben, schon seit einiger Zeit, wenigstens seit mehren Tagen eine Abnahme der Sehschärfe bemerkt zu haben, oder doch das Auftreten von dunkelen Gegenständen oder einer „Wolke“ vor dem Auge. Wo das Leiden doppelseitig zur Entwickelung kam — und es war das bei den Fällen der vorbeschriebenen Art 6mal der Fall — erkrankten beide Augen gleichzeitig, oder das zweite wurde ein bis zwei Tage nach dem ersten ergriffen, und die Entzündung kam dann in der Regel auf jenem in derselben Weise zum Ausbruch, wie auf diesem. Nur in einem Falle, dessen Krankengeschichte ich im Auszuge folgen lasse, verlief längere Zeit zwischen der Erkrankung beider Augen, und hier trat dieselbe auch in etwas verschiedener Form auf.

Patient, ein 50jähriger Arbeiter, der früher beiderseits gutes Sehvermögen besessen hatte, wurde am 14. December in das Recurrensspital aufgenommen und überstand daselbst drei Anfälle. Drei Tage nach dem letzten bemerkte er zuerst, dass vor dem rechten Auge bei Bewegungen desselben dunkle Gegenstände, die wie Mücken aussahen, hin und her flogen und alsbald will er auch eine Herabsetzung seiner Sehkraft wahrgenommen haben. Schmerzen waren nicht vorhanden. Die am 13/I. vorgenommene Untersuchung ergab:

Geringe Injection der Conjunctiva sclerae; Cornea, Humor aqueus, Iris unverändert, im Glaskörper dagegen eine diffuse staubförmige Trübung, die den Hintergrund stark verschleiert, daneben einzelne flockige, leicht bewegliche Opacitäten von sehr dunkler Färbung. Linkes Auge normal.

21/I. Die diffuse Glaskörpertrübung hat sich etwas aufgehellt, der Opticus ist aber immer noch sehr undeutlich zu erkennen, die beweglichen Flocken haben zugenommen. Injection etwas stärker. Iris hyperämisch, Pupille durch Atropin erweitert, aber etwas unregelmässig.

Am linken Auge gibt Patient an, seit gestern Schmerzen zu haben und will jetzt auch mit diesem Auge schlechter sehen. Geringe ciliare Injection, Iris hyperämisch, Pupille gar nicht reagirend und in ganzer Ausdehnung der vorderen Kapsel adhärirend. Die Adhäsionen lassen sich durch Atropin leicht lösen und es bleibt auf der vorderen Kapsel eine Anzahl dünner Exsudatreste in Ringform zurück. Glaskörper klar.

24/I. R. sehr starke Injection, Humor aqueus trübe, Iris stark verfärbt, Pupille etwas unregelmässig dilatirt. Corpus vitreum erheblich mehr getrübt, so dass der Opticus nur sehr verschwommen, Gefässe gar nicht zu erkennen sind. Die beweglichen Glaskörpertrübungen haben an Menge sowohl, wie die einzelnen an Grösse bedeutend zugenommen. Besonders im vorderen Abschnitt des Glaskörpers befinden sich zwei ungemein grosse Flocken von brauner Farbe, die schon bei seitlicher Beleuchtung leicht erkennbar sind; sie sind an der oberen Wand des Bulbus fixirt und machen bei jeder Drehung desselben ausgiebige Bewegungen, Corpus ciliare an der inneren Seite auf Druck sehr empfindlich, heftige Lichtscheu und Epiphora.

L. Geringere Injection. Cornea und Humor aqueus klar, Iris leicht verfärbt, Pupille gut erweitert. Im Glaskörper eine Anzahl feiner leicht beweglicher Trübungen, theils in Form von Flocken, theils als dünne Membranen auftretend, die den Hintergrund etwas trübe erscheinen lassen. Keine Reizerscheinungen. Corpus ciliare auf Druck nicht empfindlich.

29/I. Die entzündlichen Erscheinungen haben rechts etwas nachgelassen, doch besteht noch ziemlich starke Injection, aber nicht mehr Schmerzhaftigkeit des Bulbus. L. ist die Injection gering. Im Uebrigen status idem.

Patient wird aus dem Recurrensspital auf die ophthalmologische Klinik verlegt.

Hier waren bis zum 5/II. die Entzündungserscheinungen vollständig geschwunden, auch r. bestand gar keine Injection mehr. Die Exsudation in den Glaskörper war auf diesem Auge beträchtlich zurückgegangen, l. weniger. S betrug bei der Aufnahme des Patienten r. Finger auf 10—12 Fuss, jetzt S = $^2/_5$.

Bis zum 18/II. hatten die Glaskörperopacitäten l. soweit abgenommen, dass nur eine dunkle Flocke von beträchtlicherem Umfange, im vorderen Glaskörperabschnitt gelegen, wahrnehmbar und das Bild des Augenhintergrundes deutlich zu erkennen war. R. waren die Trübungen zahlreicher und grösser als l., doch auch hier bereits alle Details des Hintergrundes deutlich zu erkennen.

Eine weitere Resorption der Opacitäten und Aufbesserung der Sehschärfe trat in der nächsten Zeit nicht ein und Patient musste vor völliger Hebung des Uebels aus äusseren Gründen entlassen werden.

In allen Fällen der vorbenannten Art habe ich im Gegensatz zu den sonst darin übereinstimmenden Angaben anderer Beobachter niemals, selbst nicht bei den stärksten Reizerscheinungen, Hypopyon auftreten sehen; auch die Chemosis der Conjunctiva war nur in sehr wenigen Fällen stark ausgesprochen, und ebenso die sonst so häufig constatirte Schmerzhaftigkeit des Bulbus. Verringerung des intraocularen Druckes habe ich mit Sicherheit nie wahrnehmen können.

In weiteren drei Fällen trat — darunter zweimal doppelseitig — eine einfache Iritis ohne Betheiligung des Corpus ciliare auf, die unter sehr geringen entzündlichen Erscheinungen und ohne Schmerzen verlief und sich vornehmlich wiederum durch ziemlich ausgedehnte, dabei aber sehr lockere und durch Atropin leicht lösbare Adhäsionen des Pupillarrandes an die vordere Kapsel kennzeichnete. Glaskörpertrübungen waren in diesen Fällen weder im Beginn des Leidens vorhanden, noch traten sie im weiteren Verlaufe hinzu, so dass diese Fälle eine Bestätigung der bereits von Peltzer mitgetheilten Thatsache bilden, dass bei Recurrens auch einfache Iritis ohne Glaskörpertrübung auftreten kann. (Peltzer hat dies Verhalten unter 19 Fällen 9mal beobachtet.)

Weiterhin wurde dann zweimal das Auftreten von Glaskörperopacitäten allein verbunden mit ziemlich beträchtlicher Herabsetzung des Visus wahrgenommen, wo keinerlei Reizerscheinungen vorhanden waren und wo auch im weiteren Verlaufe keine Mitbetheiligung seitens der Iris hinzutrat — die Veränderungen im Glaskörper waren und blieben das einzige objectiv nachweisbare Symptom. In einem dieser Fälle waren im Beginn des Leidens Accommodationsstörungen vorhanden noch ehe die Opacitäten constatirt werden konnten.

Alternirende Ungleichheit der Pupillen, wie sie von Peltzer beschrieben worden ist, habe ich niemals beobachtet.

Der Verlauf der Erkrankung war in allen Fällen, mit Ausnahme der wenigen von leichter Iritis ohne weitere Complication, die in kurzer Zeit durch einfache Atropinbehandlung zur Heilung kamen, ein chronischer, bei manchen Patienten erstreckte er sich auf Monate, einige mussten auch vor völliger Heilung entlassen werden.

Niemals aber ist ein schlimmerer Ausgang in eiterige Glaskörperentzündung, Netzhautablösung u. dgl. eingetreten.

Die Mehrzahl der Kranken verblieb in dem isolirt gelegenen Recurrensspital, nur vier wurden in die ophthalmologische Klinik

aufgenommen. Bei keinem derselben konnte selbst nach 4—6wöchentlichem Aufenthalte in der Klinik ein völliger Schwund der Glaskörperopacitäten nachgewiesen werden, sondern nur eine sehr allmälige Verringerung derselben, obwohl die Patienten sich unter den günstigsten Verhältnissen befanden; auch die Sehschärfe war bei Keinem derselben zur Norm zurückgekehrt. In vielen anderen Fällen jedoch konnte vollständige restitutio in integrum constatirt werden, auch bei dem Vorhandensein zahlreicher Glaskörpertrübungen, immer aber erst nach längerer Zeit.

Die Behandlung war eine einfache: In allen Fällen wurde die Pupille durch Atropin dauernd erweitert gehalten und bei stark ausgesprochenen entzündlichen Erscheinungen ein antiphlogistisches und leicht ableitendes Verfahren durch locale Blutentziehungen, Calomel etc. in Anwendung gezogen, wodurch es auch meistens bald gelang, die heftigeren Symptome zu mildern oder auch ganz zum Rückgang zu bringen. Dagegen habe ich die Ueberzeugung gewonnen, dass auf die Resorption der Glaskörperopacitäten keines der in Anwendung gekommenen Mittel — längerer Aufenthalt im verdunkelten Zimmer, zeitweilige künstliche Blutentziehungen, Fussbäder, Mercurialisation etc. — von irgend welchem Einfluss gewesen ist. Bei den in die Klinik aufgenommenen und derartig behandelten Kranken verringerten sich die Trübungen nicht schneller, als bei denen, die im eigentlichen Recurrensspital verblieben, wo zur Resorption der Opacitäten nichts weiter geschah; bei allen diesen, sofern sie lange genug unter Beobachtung blieben, konnte völlige Wiederherstellung constatirt werden.

Die Iritis leistete der Behandlung im Allgemeinen nur geringen Widerstand, nur bei einem Patienten, der erst einige Zeit nach seiner Entlassung aus dem Recurrensspital erkrankt und in die Klinik aufgenommen worden war, hatte sich eine feste totale hintere Synechie ausgebildet, die sich trotz lange Zeit fortgesetzter Anwendung von Atropin und Duboisin nur zum Theil löste.

Recidive traten nie ein.

Was nun die Zeit betrifft, in welcher sich das Augenleiden entwickelte, so möchte ich hier hervorheben, dass nach der Angabe fast aller früheren Beobachter dasselbe erst nach Ablauf des Fiebers, in der Reconvalescenz auftreten soll, und zwar in einem Zeitraum, der sich von wenigen Tagen bis auf 6 Monate und darüber erstreckt; Logetschnikow namentlich behauptet, dass das Auge niemals

während der Anfälle erkrankt und sieht deshalb das Leiden als eine wahre Nachkrankheit der Recurrens an.

Dem widersprechen nun zum Theil meine Beobachtungen, denn in vier Fällen sah ich die Erkrankung der Augen während der Anfälle auftreten, und zwar

einmal zwischen dem ersten und zweiten
zweimal „ „ zweiten und dritten, und
einmal „ „ dritten und vierten (eintägigen) Anfall.

(Dieselbe Beobachtung ist übrigens auch schon von Anderson bei einer im Jahre 1845 in Indien aufgetretenen Epidemie gemacht, wo unter 135 Fällen das Leiden 10mal während der Anfälle auftrat, und auch in der letzten Breslauer Epidemie kam die Entzündung 5mal während des Fiebers zum Ausbruch).

In den übrigen Fällen war die Incubationszeit, d. h. die Zeit zwischen der letzten Krise und dem ersten Beginn der Augenerkrankung, die sich immer ziemlich genau feststellen liess, eine sehr geringe, und betrug in der Mehrzahl der Fälle 8—12 Tage, in einigen 14—18 Tage; die längste Latenz dauerte 4 Wochen, während in einem Falle das Leiden schon 2 Tage nach der letzten Krise auftrat.

Bei dieser Gelegenheit möchte ich darauf hinweisen, dass die statistischen Angaben vielleicht nicht ganz genau sind und dass das Procentverhältniss der Augenerkrankungen sich eventuell noch steigern würde, wenn die an Recurrens Erkrankten längere Zeit unter Aufsicht blieben; denn von verschiedenen Beobachtern wird angegeben, dass das Leiden noch nach 6 Monaten und mehr nach Beendigung des Fiebers auftreten kann, und man müsste deshalb, um ein ganz sicheres statistisches Resultat zu erzielen, die Beobachtung eigentlich auf so lange Zeit ausdehnen. —

In zwei Fällen habe ich ferner das Auftreten von Netzhauthämorrhagien wahrgenommen, eine Beobachtung, die meines Wissens bei Recurrens bisher noch nicht gemacht worden ist. Der eine Fall betraf einen Patienten, bei dem sich 13 Tage nach Beendigung des letzten Anfalls auf beiden Augen in einem eintägigen Zwischenraum Irido-Chorioiditis entwickelt hatte, die unter geringer entzündlicher Reaction verlief. Fünf Wochen nach Beginn der Erkrankung waren die Glaskörpertrübungen links bis auf einen geringen Rest resorbirt, während dagegen auf dem zuerst erkrankten rechten Auge noch

zahlreiche Flocken sichtbar waren. In diesem Auge trat plötzlich ohne nachweisbare Ursache im oberen inneren Quadranten der Netzhaut eine Hämorrhagie von etwa halber Papillengrösse auf, die scharf begrenzt von der übrigen anscheinend gesunden Netzhaut sich abhob, während gleichzeitig der Opticus etwas stärker verschleiert erschien als vorher, seine Ränder etwas verwaschen, von einer schmalen leicht getrübten Zone umgeben und die Venen stärker gefüllt und geschlängelt. Stärkere Herabsetzung des Sehvermögens, als sie vordem bestand, war nicht vorhanden.

Die Hämorrhagie bildete sich in den nächsten acht Tagen unter gleichzeitigem Schwinden der am Opticus aufgetretenen (neuritischen) Veränderungen vollständig zurück, ohne irgend welche ophthalmoscopisch wahrnehmbare oder functionelle Störungen zu hinterlassen. Die Glaskörpertrübungen schwanden erst nach längerer Zeit und das Auge wurde, wie ich später zu constatiren Gelegenheit hatte, wieder völlig normal.

In dem zweiten Falle trat die Netzhautblutung nicht im Anschluss an voraufgegangene Erkrankung des Auges, sondern idiopathisch auf. Durch plötzlich entstandene ausgedehnte subconjunctivale Ecchymosen wurde ich zur Untersuchung der Augen veranlasst und fand auch rechterseits nach aussen vom Opticus etwas unter der Macula lutea ein scharf umschriebenes frisches Blutextravasat von etwa 1/4 Papillengrösse, das dicht über einer kleineren nach aussen ziehenden Arterie gelegen war, mit ihr aber in keinem nachweisbaren Zusammenhang stand. Die übrige Netzhaut war unverändert, ebenso der Opticus und die Gefässe. Das Extravasat hatte sich am nächsten Tage noch fast um das Doppelte vergrössert, während es vorher rund war, nun eine längliche Form angenommen und namentlich nach unten zu ein streifiges Aussehen; dann resorbirte es sich allmälig und war nach etwa 14 Tagen ebenfalls ohne irgend welche sichtbaren Veränderungen oder Defecte im Gesichtsfeld zu hinterlassen, vollständig geschwunden.

Dass das Auftreten dieser Netzhautblutungen nicht etwas Zufälliges war, sondern mit dem Grundleiden im engen Zusammenhange steht, bezweifle ich trotz der geringen Zahl der Beobachtungen und trotzdem es mir späterhin auch bei sorgfältiger Untersuchung nicht mehr gelang, weitere derartige Befunde zu constatiren, keinen Augenblick. Die Netzhaut steht eben hier unter denselben Bedingungen, wie die äussere Haut und die Schleimhäute, und Blutungen in die-

selben sind bei Recurrens etwas sehr Gewöhnliches, auch in allen grösseren Epidemien beobachtet; es ist darum leicht erklärlich, wenn dieselben auch in der Netzhaut auftreten, die bei dem in Rede stehenden Leiden vielleicht noch eine besondere Disposition zur Erkrankung hat. Denn ich glaube überhaupt, dass bei der im Gefolge von Recurrens entstehenden Irido-Chorioiditis die Netzhaut nicht immer eine so negative Rolle spielt, wie sie ihr zuertheilt wurde, nachdem einmal festgestellt war, dass der Ausgangspunkt und der hauptsächlichste Sitz des Leidens im vorderen Abschnitt der Chorioidea, im Corpus ciliare zu suchen ist. Seitdem wird von allen Beobachtern die Mitbetheiligung der Retina in Abrede gestellt, und nur Estlander ist geneigt, eine „schwächere, mehr sympathische" Affection dieser Membran anzunehmen als Erklärung für das einigemal beobachtete Auftreten von centralen Gesichtsfeldsdefecten. Ich meine jedoch, dass die Mitbetheiligung der Retina sich nicht immer ohne Weiteres von der Hand weisen lässt, auch wenn ophthalmoscopisch sichtbare Veränderungen nicht vorliegen, und es sind mehre Umstände, die mich zu dieser Annahme veranlassen.

Einmal das im Verhältniss zur Verdunkelung des Glaskörpers oft ganz disproportionirte Sinken der Sehschärfe: in vielen Fällen war der Visus in so erheblicher Weise herabgesetzt, dass die Kranken nur mit Mühe in einiger Entfernung Finger zählen konnten, ohne dass die vorhandenen Glaskörperopacitäten den alleinigen und ausreichenden Grund dafür hätten bilden können; denn immer waren Opticus und Gefässe, wenn auch verschwommen, erkennbar. Bedenkt man dagegen, dass bei Cataract, wenn die Linse schon so stark getrübt ist, dass man kaum noch rothes Licht vom Hintergrunde erhält, das Sehvermögen oft auch nicht beträchtlicher herabgesetzt ist, so liegt die Vermuthung sehr nahe, dass in jenen Fällen durch die Glaskörpertrübungen allein die vorhandene Amblyopie nicht erklärt wird; wo die Papille noch so deutlich zu erkennen ist, muss bei sonst intacter Retina das Sehvermögen bedeutend höher sein.

Zweitens sprechen für meine Annahme die Beobachtungen von Trompetter [1]) über das Verhältniss des Lichtsinns zur Sehschärfe, die entschieden auf das Ergriffensein der lichtpercipirenden Elemente hinweisen. Nach seinen Angaben hielt die Lichtempfindung, die

[1]) Ueber Chorioiditis nach Febris recurrens. Zehender, Kl. M. 1880.

im Beginn der Erkrankung ebenfalls beträchtlich herabgesetzt war, im weiteren Verlauf mit der Aufbesserung der Sehschärfe nicht gleichen Schritt, sondern erwies sich oft noch erheblich vermindert, während die Sehschärfe sich schon bedeutend gehoben hatte; in zwei Fällen sogar wurde bei schon normaler Sehschärfe noch ein bedeutender Defect der Lichtempfindung nachgewiesen.

Auch das Verhalten des Gesichtsfeldes ist dabei von grossem Belang, indem in allen Fällen anfänglich eine allseitige periphere Einschränkung constatirt wurde, die erst nach und nach mit der Besserung des Leidens zurückging, bis schliesslich die Gesichtsfeldgrenzen wieder die normale Ausdehnung erreichten. Es liesse sich dieser Umstand wohl ungezwungen so erklären, dass vom Corpus ciliare und den vordersten Abschnitten der Chorioidea aus ein Uebergreifen des Processes auf die Retinae — eine seröse Durchtränkung derselben — stattfindet und damit die Function der betroffenen Partien gänzlich aufgehoben oder doch erheblich beeinträchtigt wird.

Endlich sprechen für Betheiligung der Retina Fälle von plötzlich entstandener Amblyopie mit fast totaler Aufhebung des Visus, wie sie von Mackenzie und Förster gesehen worden sind, und vielleicht ist auch den von mir erwähnten Fällen von Netzhautblutungen einige Bedeutung nach dieser Hinsicht beizulegen.

Poliklinische Statistik.

In der Poliklinik fanden vom 12. Mai 1879 bis zum 1. April 1881 Behandlung:

1663 männliche } Kranke.
1158 weibliche }
in Summa 2821.

Davon kamen

auf das Jahr	1879:	507	Männer,	397	Weiber,	in Summa	904
„ „ „	1880:	946	„	630	„ „	„	1576
„ „ 1. Quart.	1881:	210	„	131	„ „	„	341

Von diesen 2821 Kranken gingen früher oder später in klinische Behandlung 526 über; zählen wir zu jenen poliklinisch eingetragenen 2821 noch die sofort in die Klinik aufgenommenen 327

Patienten hinzu, so ergibt sich als Totalsumme aller behandelten Kranken die Zahl 3148.

Die Zahl aller poliklinisch behandelten Krankheiten belief sich auf 4947.

Krankheiten der Sklera	**16**
1) Episkleritis	14
2) Corpus alienum	2
Krankheiten der Thränenwege	**132**
1) Dacryocystoblennorrhoe	65
2) Phlegmone sacci lacrymalis	6
3) Fistula lacrymalis	9
4) Stricturen	52
Krankheiten der Conjunctiva	**1128**
1) Conjunctivitis acuta	213
2) „ chronica	385
3) „ granulosa	194
4) „ phlyctaenulosa	197
5) „ blennorrhoica	2
6) „ diphtheritica	4
7) „ crouposa	5
8) Blennorrhoea neonatorum	3
9) Catarrhus blennorrhoicus	18
10) Combustio	20
11) Vulnera	5
12) Ecchymosen	27
13) Corpus alienum	19
14) Pterygium	12
15) Symblepharon	7
16) Meibom'sche Infarcte	10
17) Argyrosis	2
18) Tumoren	4
19) Cyste	1
Krankheiten des Bulbus	**42**
1) Phthisis bulbi	34
2) Anophthalmus post. operationem	2
3) „ congenitus	1

4) Microphthalmus congenitus	2
5) Hydrophthalmus „	3
Krankheiten der Orbita	**3**
1) Periostitis	2
2) Exostosis	1
Krankheiten der Cornea	**1350**
1) Keratitis superficialis	23
2) „ parenchymatosa	32
3) „ punctata	2
4) Pannus granulosus	77
5) „ scrophulosus	85
6) Infiltrate	303
7) Randphlyktaenen	59
8) Cornealphlyktaenen	5
9) Büschelförmige Keratitis	40
10) Sklerosirende „	3
11) Abscess	2
12) Ulcus mit Hypopyon	11
13) Ulcus serpens	43
14) Ulcus	228
15) „ perforatum	9
16) Kerektasia e panno	1
17) Maculae	195
18) Leucoma partiale	15
19) „ totale	6
20) „ adhärens	36
21) „ „ prominens	2
22) Staphyloma partiale	1
23) „ totale	4
24) Phthisis anterior	9
25) Traumatische Epitheldefecte	45
26) Combustio	14
27) Corpus alienum	100
Glaucom	**21**
1) Glaucoma subacutum	2
2) „ chronicum	6
3) „ consecutivum	13

Krankheiten von Iris und corpus ciliare . . 298

1) Iritis acuta 138
2) „ chronica 20
3) „ serosa 6
4) „ specifica 4
5) Iridocyklitis simplex 10
6) „ sympathica 3
7) „ purulenta post meningit. . . . 3
8) Prolapsus Iridis 16
9) Synechia anterior 4
10) „ posterior 33
11) Occlusio pupillae 18
12) Membrana pupillaris perseverans 1
13) Coloboma Iridis congenitum 4
14) „ „ arteficiale 21
15) Corectopie 1
16) Iridodialysis 1
17) Mydriasis 10
18) Hyphäma 5

Krankheiten der Linse 199

1) Cataracta corticalis incipiens 54
2) „ senilis immatura 45
3) „ „ matura 22
4) „ complicata 23
5) „ secundaria 2
6) „ aridosiliquata 2
7) „ mollis 3
8) „ traumatica 2
9) „ capsularis 3
10) „ congenita 2
11) „ centralis anterior 12
12) „ polaris posterior 9
13) „ polaris ant. und post. 3
14) Luxatio lentis spontanea 8
15) Ectopia lentis 2
16) Aphakie 7

Krankheiten des Glaskörpers	**50**
1) Opacitates	45
2) Hämorrhagien	3
3) Cholestearinkrystalle	1
3) Cysticerkus	1
Krankheiten der Chorioidea	**89**
1) Sclerotico-Chorioiditis anterior	2
2) Staphyloma posticum	48
3) Irido-Chorioiditis	5
4) Atrophie der Chorioidea	8
5) Chorioiditis disseminata	7
6) Chorio-Retinitis	7
7) Chorio-Retinitis a. d. Macula	8
8) Coloboma Chorioideae congenitum	2
9) Tumoren der Chorioidea	2
Krankheiten der Retina und des Opticus	**65**
1) Hyperästhesia retinae	3
2) Retinitis pigmentosa	2
3) „ albuminurica	5
4) „ apoplectica	1
5) „ specifica	3
6) Apoplexie a. d. Macula	3
7) Amotio	15
8) Embolie der Art. centralis	1
9) Neuritis	9
10) Stauungspapille	1
11) Progressive Atrophie	13
12) Atrophie nach Retinitis	5
13) „ „ Neuritis	3
14) „ „ Hämatemesis	1
Amblyopie und Farbenblindheit	**73**
1) Amblyopie ohne Befund, mit und ohne Refractionsanomalie	61
2) Amblyopia potatoria	1
3) Hemianopie	2

4) Hemeralopie	3
5) Rothgrünblindheit	4
6) Blaugelbblindheit	1
7) Einseitige Rothgrünblindheit	1
Krankheiten der Muskeln	**100**
1) Strabismus convergens	46
2) „ divergens	10
3) „ alternans	2
4) Asthenopie	24
5) Nystagmus	8
6) Lähmung des Abducens	8
7) „ „ Trochlearis	1
8) „ aller Muskeln	1
Krankheiten der Lider	**584**
1) Blepharitis	310
2) Eczem	66
3) Hordeolum	39
4) Furunkel	5
5) Combustio	15
6) Erythem	1
7) Sugillationen	11
8) Oedem	5
9) Vulnus	6
10) Orbiculariskrampf	1
11) Tumoren	8
12) Chalazion	16
13) Blepharophimose	6
14) Epicanthus	1
15) Lagophthalmus	1
16) Ptosis	3
17) Entropium	24
18) Trichiasis und Distichiasis	25
19) Ectropium	41
Schwere Verletzungen	**20**

Anomalien der Refraction		**692**
I. Myopie 327	Myopie $^1/_{50}$—$^1/_{20}$	165
	„ $^1/_{20}$—$^1/_6$	102
	„ $^1/_6$ —$^1/_2$	60
II. Hypermetropie 249	Hypermetropie $^1/_{80}$—$^1/_{20}$	195
	„ $^1/_{20}$—$^1/_6$	54
III. Anisometropie		94
IV. Astigmatismus 32	As. myop. simpl.	4
	„ „ comp.	2
	As. hyp. sympl.	11
	„ „ comp.	9
	As. mixt.	6
Anomalien der Accommodation		**85**
1) Presbyopie		53
2) Krampf des Accommodationsmuskels		28
3) Spontane Lähmung		2
4) Diphtheritische Lähmung		2
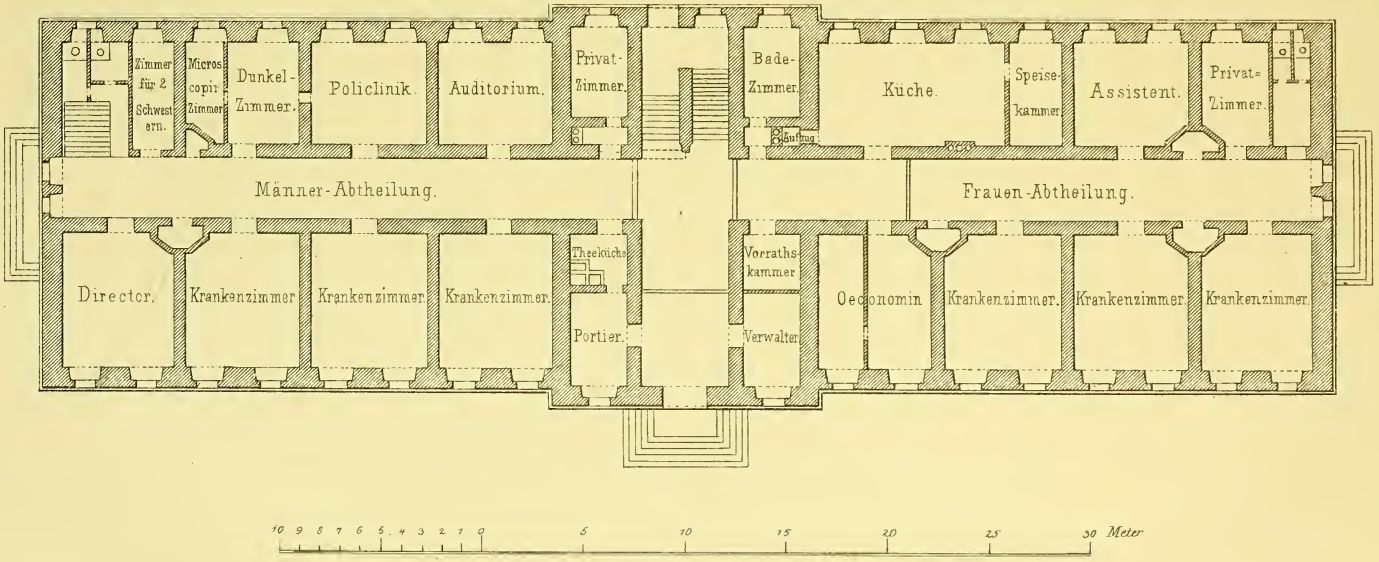
OPHTHALM. KLINIK IN GIESSEN.